

Aus dem
Institut für Rechtsmedizin der Ludwig-Maximilians-Universität München
Vorstand Prof. Dr. med. W. Eisenmenger

**TODESFÄLLE BEI ANABOLIKAMISSBRAUCH
TODESURSACHE, BEFUNDE UND RECHTSMEDIZINISCHE
ASPEKTE**

Dissertation
zum Erwerb des Doktorgrades der Medizin
an der Medizinischen Fakultät der
Ludwig-Maximilians-Universität zu München

vorgelegt von
Luitpold Kistler
aus
Landshut

2006

Mit Genehmigung der Medizinischen Fakultät
der Universität München

Berichterstatter:	Priv.-Doz. Dr. med. A. Büttner
Mitberichterstatter:	Prof. Dr. med. R. Gärtner Prof. Dr. med. K. Parhofer
Dekan:	Prof. Dr. med. D. Reinhardt
Tag der mündlichen Prüfung:	06.07.2006

Inhaltsverzeichnis

<i>1</i>	<i>Einleitung</i>	<i>1</i>
1.1	Epidemiologie.....	1
1.2	Pharmakologie und medizinische Aspekte.....	4
1.2.1	Klassifikation anaboler Steroide.....	4
1.2.2	Biosynthese von Testosteron.....	5
1.2.3	Metabolismus von Testosteron.....	5
1.2.4	Steuerung der Testosteronproduktion.....	7
1.2.5	Wirkung von Testosteron.....	8
1.2.6	Häufig verwendete Substanzen.....	9
1.2.7	Einnahmeschema anaboler Steroide.....	10
1.2.8	Medizinische Anwendung von Testosteron.....	12
1.3	Morphologische Veränderungen und Nebenwirkung anaboler Steroide.....	13
1.3.1	Herz.....	13
1.3.2	Vaskuläres System.....	14
1.3.3	Gehirn.....	16
1.3.4	Leber.....	16
1.3.5	Dermatologische Veränderungen.....	17
1.3.6	Endokrine Veränderungen.....	17
1.3.7	Psychische Veränderungen.....	17
1.3.8	Symptome nach dem Absetzen.....	18
1.3.9	Spezielle Nebenwirkungen bei Männern.....	18
1.3.10	Spezielle Nebenwirkungen bei Frauen.....	19
1.3.11	Spezielle Nebenwirkungen bei Jugendlichen.....	19
1.4	Erythropoietin.....	20
1.5	Insulin.....	21
1.6	Fragestellung.....	22

<i>2</i>	<i>Material und Methode</i>	<i>23</i>
2.1	Obduktionsbefunde.....	23
2.2	Chemisch toxikologische Untersuchungen.....	24
2.3	Histologische und immunhistochemische Untersuchungen.....	24
<i>3</i>	<i>Ergebnisse</i>	<i>26</i>
3.1	Personenangaben und Todesursachen.....	26
3.2	Chemisch-toxikologische Untersuchungen.....	28
3.3	Herz und Koronararterien.....	30
3.4	Blutgefäße.....	34
3.5	Leber.....	35
3.6	Lungen.....	38
3.7	Nieren.....	39
3.8	Nebennieren und Schilddrüse.....	40
3.9	Hoden und Prostata.....	41
3.10	Gehirn.....	42
3.11	Dermatologische Auffälligkeiten.....	44
3.12	Sonstige Befunde.....	45
<i>4</i>	<i>Diskussion</i>	<i>46</i>
4.1.	Kardiovaskuläres System.....	46
4.2.	Leber.....	50
4.3.	Nebennieren und Nieren.....	53
4.4.	Hoden und Prostata.....	55
4.5.	Gehirn.....	56
4.6.	Haut.....	57
4.7.	Synthese und Ausblick.....	57

5 Zusammenfassung.....	62
6 Literaturverzeichnis.....	64
7 Anhang.....	87
8 Danksagung.....	94
9 Lebenslauf.....	95

1. Einleitung

Neue Rekorde, persönlicher Ehrgeiz und lukrative Werbeverträge veranlassen Sportler sowie ihre Betreuer und Ärzte nach immer leistungssteigerenden Methoden zu suchen, um eine Verbesserung der körperlichen Leistung zu erreichen. Dass sich diese Methoden an der Grenze zur Illegalität bewegen und diese oft überschritten wird, ist aus zahlreichen Dopingfällen der letzten Jahrzehnte zu ersehen. „Spitzensportler und Doping“ - ein Begriffspaar, dass im Hochleistungssport nicht mehr zu trennen ist und bei großen sportlichen Ereignissen in regelmäßigen Abständen immer wieder für Schlagzeilen sorgt.

1.1 Epidemiologie

Allein in den letzten 15 Jahren gab es eine Fülle von aufgeklärten Dopingfällen wie z.B. 1988 bei den olympischen Spielen als **Ben Johnson** nach seinem Sieg über 100m wegen der Einnahme von Stanozolol disqualifiziert wurde. 1992 wird der deutsche Sprintstar **Katrin Krabbe** wegen der Einnahme des Kälbermastmittels Clenbuterol vom Deutschen Leichtathletik Verband für ein Jahr gesperrt. Der Fall der Sprinterin **Florence Griffith-Joyner** sorgte in den Medien ebenfalls für Schlagzeilen. Die exzentrische Läuferin stellte 1988 in Seoul zwei Fabelweltrekorde auf und trat anschließend, nachdem bekannt wurde, dass verschärfte Dopingkontrollen eingeführt werden, vom aktiven Leistungssport zurück. Im April 1996 erlitt die Sportlerin auf einem Flug einen "kleinen Schlaganfall", von dem sie sich schnell wieder erholte, bevor sie am 21. September 1998 offiziellen Angaben zufolge an einem erneuten Schlaganfall verstarb. Obwohl der Konsum von verbotenen leistungssteigernden Mitteln (Anabolika) von ihr und ihrem Trainer, der zugleich der Trainer des in Seoul wegen Doping gesperrten Kanadiers Ben Johnson war, immer bestritten und auch nie bewiesen wurde, liegt der Verdacht des Anabolikakonsums bei ihr sehr nahe. Eine ehemalige Trainingspartnerin von Griffith-Joyner berichtete, dass F. Griffith-Joyner regelmäßig mit Testosteron und anderen Anabolika behandelt worden sei. Auch ihr Tod, verdeutlicht der Dopingexperte Werner Franke, kann eine Spätfolge des Anabolikakonsums sein, wengleich dazu keine Beweise vorliegen (Bachner 1998; Der Spiegel 1998).

Am 11.09.2001 wurde berichtet, dass Südafrikas Weltklasse-Kugelstoßer **Burger Lambrechts** eine 2-jährige Sperre wegen der verbotenen Einnahme des anabolen Steroids Stanozolol erhalten hat (Tagesspiegel 2001).

Dass Anabolika nicht nur in der Leichtathletik, dem Bodybuilding, dem Kraftsport und dem Schwimmen weit verbreitet sind, verdeutlicht die Aussage des amerikanischen Baseballstars **Mark McGwire** in dessen Spind 1998 ein Döschen mit der Aufschrift Androstendion gefunden wurde: "Es ist nichts falsches daran, man kann es doch überall als Nahrungszusatz kaufen. (...) Jeder Baseball Spieler, den ich kenne, nimmt den Stoff." Androstendion stand zu diesem Zeitpunkt zwar auf der Dopingliste des Internationalen olympischen Komitees (IOC) und der US-Football Liga, nicht jedoch auf der Dopingliste der Baseball-Liga (Süddeutsche Zeitung 1998).

Aber nicht nur im Spitzensport nimmt der Anabolikakonsum stärker zu; auch im Breitensport erfreut sich diese Art der Leistungssteigerung einer immer größer werdenden Beliebtheit. Im US Bundesstaat Indiana wurde eine Fragebogenstudie über den Anabolikamissbrauch unter 873 High School Football Spielern durchgeführt. 6,3% der Sportler gaben an anabole Steroide bereits konsumiert zu haben bzw. zu verwenden. Das Durchschnittsalter des ersten Anabolikamissbrauchs war 14 Jahre, wobei 15% der Football Spieler im Alter von unter 10 Jahren zum ersten Mal Anabolika benutzten. Als Bezugsquellen wurden Trainer, andere Sportler und Ärzte angegeben (Stilger und Yesalis 1999). Wie in der Studie bereits dargelegt wurde, lag das Alter des erstmaligen Anabolikakonsums bereits bei 14 Jahren. In der Süddeutschen Zeitung vom 30. September 1998 wurde dieser Trend in einem Artikel mit der Überschrift „Kinder greifen zu Anabolika“ ebenfalls festgestellt. So zeigte sich, dass in Amerika unter 1000 befragten Schülern zwischen 8 und 13 Jahren bereits 2,6% der Jungen und 2,8% der Mädchen Anabolika genommen haben. Als Grund für den Missbrauch beschreibt der Autor unter anderem den Ehrgeiz der Eltern durch sportliche Höchstleistungen ihren Kindern ein Stipendium am College zu ermöglichen oder sogar eine olympische Medaille für ihr Land zu holen; 25% geben für den Anabolikamissbrauch "lediglich" besseres Aussehen an (Süddeutsche Zeitung 1998).

Der Medikamentenmissbrauch im Breitensport stellt auch in Deutschland ein immer größer werdendes Problem dar. Boos et al. (1998) untersuchten diesbezüglich anhand eines Fragenbogens Sportler in 24 kommerziellen Fitnessstudios. Dabei bejahten von den 252 befragten Personen (204 Männer / 51 Frauen) 21% (24% Männer / 8% Frauen)

eine regelmäßige Einnahme von anabolen Steroiden. Zu den am meisten missbrauchten Substanzen zählten dabei Methandrostenolon (Dianabol, Metanabol), Nandrolon (Deca-Durabolin), Testosteron (Systanon, Testoviron), Oxandrolon (Anavar, Oxitosona) und Stanozolol (Winstrol, Stromba).

In Großbritannien zeigte sich ein ähnliches Bild. Dabei konnte mittels eines Fragebogens bei 1667 Freizeitsportlern festgestellt werden, dass 9,1% der Männer und 2,3% der Frauen mehr als einmal anabole Steroide eingenommen haben und 6% der Männer und 1,4% der Frauen regelmäßig Anabolika konsumieren. Bei den verwendeten Substanzen lagen die oralen Präparate an erster Stelle (Korkia und Stimson 1997).

Einer der wohl bekanntesten Anabolikatodesfälle in der Geschichte des Bodybuildings war der Tod von **Andreas Münzer**, der am 13.03.1996, nachdem er einige Tage zuvor noch einen Wettkampf bestritten hatte, in ein Krankenhaus eingeliefert wurde. Hier wurde eine Blutung im Bauchraum diagnostiziert, die zwar gestillt werden konnte, von der sich Andreas Münzer jedoch nicht mehr erholte. Er fiel in einen Schockzustand und verstarb in der Nacht des 13.3.1996. Bei der anschließenden Obduktion wurde als Todesursache ein Multiorganversagen mit Leberdystrophie angegeben. Neben diesem Befund fanden sich, wie der folgenden Auszug aus dem Sektionsprotokoll zeigt, eine Reihe weiterer Organveränderungen, die den Verdacht des Anabolikaabusus erhärteten:

- extrem muskelkräftiger Körperbau, fast fehlendes Unterhautfettgewebe,
- zahlreiche bis tischtennisballgroße Tumorbildungen im Lebergewebe,
- kleine Hoden,
- Herzhypertrophie (636g).

In einer 1996 vor seinem Tod ausgestrahlten Sendung „Exklusiv“ des Senders RTL2 über die Wettkampfvorbereitung von Andreas Münzer zu dem Bodybuilding Wettkampf „Arnold Schwarzenegger Classics“ in Los Angeles, beteuerte der Sportler auf die Frage ob er Anabolika nehmen würde, dass „ich alles esse was ich nehmen darf; Anabolika sind nicht erlaubt“. Der Spiegel veröffentlichte unter der Überschrift „Blond, stark und tot“ in seiner 17. Ausgabe 1996 den Werdegang von Andreas Münzer und unter anderem eine Auflistung an Medikamenten, die er in einer 10-wöchigen Vorbereitung auf einen Wettkampf eingenommen hatte (Tabelle 7.1 im Anhang).

1.2 Pharmakologie und medizinische Aspekte der verwendeten Substanzen

Der Begriff anabole androgene Steroide (AAS) umfasst endogenes und synthetisches Testosteron sowie dessen Derivate (Maravelias et al. 2005; Thiblin et al. 2000). Testosteron verfügt über 2 wichtige Eigenschaften (Kochakian 1993): Zum einen unterstützt das Hormon den Eiweißaufbau im Körper indem es die Proteinsynthese unterstützt und eiweisskatabole Prozesse verhindert (anabole Wirkung) und zum anderen sorgt es für die Ausbildung der inneren und äußeren Geschlechtsmerkmale (androgene Wirkung).

Bei der Herstellung von synthetischen Anabolikaprodukten, deren Ziel der Eiweißaufbau im Körper ist, hat man deshalb versucht, die anabole Wirkung in den Vordergrund zu stellen und die androgene Wirkung auf ein Minimum zu reduzieren.

1.2.1 Klassifikation anaboler Steroide

Man unterscheidet 4 verschiedene Gruppen von AAS. Testosteron, 17- α -alkylierte Testosteronderivate, 17- β -veresterte Testosteronderivate und Testosteronderivate mit modifizierten Ringstrukturen (Shahidi 2001; Wilson 1988). Testosteron ist bei oraler Einnahme aufgrund eines erhöhten First-Pass in der Leber nicht wirksam und nach i.v. Injektion nur in geringen Maß, da es in der Leber weitgehend metabolisiert wird (Catlin und Hatton 1991). Um den Abbau des Testosterons bei oraler Einnahme zu verzögern, hat man an der Position C17- α eine Methylgruppe (z.B. bei Oxymetholon oder Stanozolol) oder eine Ethylgruppe (z.B. bei Norboleton oder Norethandrolon) eingeführt. Dadurch kann das Testosteronderivat besser akkumulieren, hat einen längeren pharmakologischen Effekt und man benötigt daher auch geringere Mengen (Wilson 1988). Injizierbare Substanzen wurden an Position C17- β mit verschiedenen Säuren verestert (Bartsch 1993). Nandrolon kann z.B. an Position C17- β zum Phenylpropionat, Cyclopentylpropionat oder Decanoat verestert werden (Lukas 1996; Shahidi 2001; Strauss und Yesalis 1991). Dies bewirkt eine höhere Lipidlöslichkeit und daher ein längeres Verweilen im Körper. Im Bezug auf die Toxizität sind die oral verwendeten Substanzen deutlich hepatotoxischer als die injizierbaren Testosteronderivate (Carrasco et al. 1985).

1.2.2 Biosynthese von Testosteron

Androgene Steroide werden hauptsächlich in den Hoden, der Nebennierenrinde und den Ovarien produziert. Im Körper entsteht Testosteron aus Cholesterin, das durch Cytochrom P450_{scc} in Pregnenolon umgewandelt wird. Ab diesem Zeitpunkt existieren 2 unterschiedliche Synthesewege (Porst 2000; Shahidi 2001):

1. Pregnenolon wird unter anderem durch die 17- α -Hydroxylase zu 17- α -Hydroxypregnenolon und anschließend zu Dehydroepiandrosteron umgewandelt. Danach erfolgt durch die 17- β -Hydroxysteroiddehydrogenase eine Umwandlung in 5-Androstendiol, woraus sich Testosteron ableitet.
2. Auf dem anderen Stoffwechselweg wird Pregnenolon durch die 3- β -Hydroxysteroiddehydrogenase zu Progesteron umgewandelt und mittels Cytochrom P450_c oder 17- α -Hydroxylase zu 17- α -Hydroxyprogesteron und 4-Androstendion umgebaut. Durch die 17- β -Hydroxysteroiddehydrogenase entsteht aus Androstendion letztendlich Testosteron.

Beide Synthesewege können durch die 3- β -Hydroxysteroiddehydrogenase untereinander kommunizieren. Das entstandene Testosteron geht im Plasma zu 44% mit dem Sexualhormon bindenden Globulin eine feste Verbindung ein. 54% sind leicht an Albumin gebunden und 2% des Testosterons sind frei verfügbar. Das vom Albumin leicht zu lösende Testosteron und das freie Testosteron werden auch als biologisch verfügbares Testosteron bezeichnet (Porst 2000).

1.2.3 Metabolismus von Testosteron.

Die Mehrzahl der synthetisch hergestellten Androgene basieren auf dem Steroidgerüst der Androstane (C19). Bei Testosteron handelt es sich um 3-keto-17- β -Hydroxyandrostene. Durch Reduktion der Doppelbindung am Kohlenstoffatom C4 und C5 entstehen 2 Isomere: zum einen das 5- α -Dihydrotestosteron (DHT) durch die 5- α -Reduktase, von dem sich eine Vielzahl anaboler Steroide ableiten, und zum anderen das 5- β -Dihydrotestosteron durch die 5- β -Reduktase, das jedoch eine eher untergeordnete Rolle spielt (Porst 2000; Schänzer 1996; Shahidi 2001) (Abbildung 1.1). Beide Enzyme sind hauptsächlich in der Leber lokalisiert, wobei die 5- α -Reduktase auch im Gehirn und dem reproduktiven System zu finden ist (Celotti et al. 1992; Wilson und Gloyna 1970). DHT wirkt verstärkt auf Prostata, Samenblase, Haut und Haarfollikel (Nieschlag und von Eckardstein 2000). Testosteron kann somit nach Diffusion in die Zielzelle letztendlich direkt oder erst nach Konversion zu DHT an einen Androgenrezeptor

binden. Daraus resultiert ein Steroid-Rezeptor-Komplex, der in der Zelle die Proteinsynthese anregt (Chang et al. 1995; Wilson 1996).

Testosteron kann jedoch auch direkt, aufgrund der ungesättigten Bindung zwischen C4 und C5, im Gegensatz zu DHT, nach Eindringen in die Zielzelle durch die Aromatase im Fettgewebe und im Gehirn zu Östradiol umgewandelt werden (Mooradian et al. 1987; Porst 2000; Shahidi 2001; Tucker 1997). Wann es zu dieser Umwandlung kommt, ist bislang nicht vollständig geklärt. Hartgens et al. (2004) gehen davon aus, dass dies nur erfolgt, wenn die Androgenrezeptoren gesättigt sind.

Ein weiterer Stoffwechselweg ist die in der Leber stattfindende Oxidierung durch die 17- β -Hydroxysteroiddehydrogenase, bei der 17-keto-Substituenten des Testosterons wie z.B. Androsteron, Epiandrosteron oder Etiocholanolon entstehen, die zugleich die Hauptmetaboliten der Testosteronausscheidung im Urin darstellen. Die Umwandlung mit 17- β -Hydroxysteroiddehydrogenase kann aber auch in die entgegengesetzte Richtung erfolgen, d.h. 17-keto-Substituenten können mittels dieses Enzyms wieder in den 17- β -Hydroxy-Substituent (Testosteron) reduziert werden (Shahidi 2001).

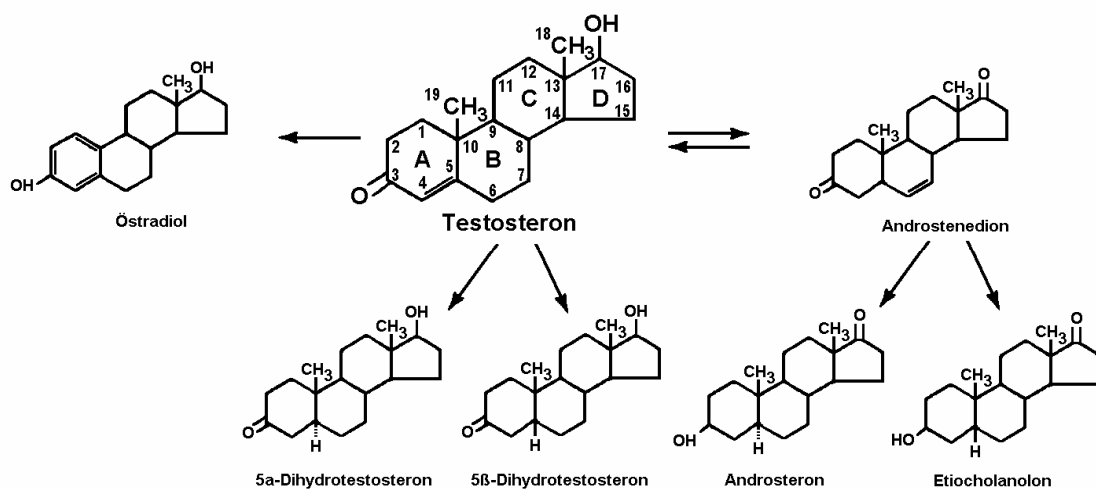


Abbildung 1.1 Testosteronmetabolismus (Shahidi 2001).

Ausgeschieden werden AAS oder ihre Metaboliten vorwiegend durch Glucuronidierung mittels der UDP-Glucuronidase oder durch Sulfatisierung mit der 3'-Phosphoadenosin 5'-Phosphosulfatase. Ein Teil wie z.B. Methandrostenolon, Oxandrolon oder Fluoxymesteron werden unkonjugiert ausgeschieden (Schänzer 1996).

1.2.4 Steuerung der Testosteronproduktion

Mit einer täglichen Sekretion von 6-10mg (ca. 90-95% der Testosteronproduktion) sind die Leydig Zellen des Hodens neben der Zona reticularis der Nebennierenrinde (ca. 5% der Testosteronproduktion) der Hauptproduktionsort des Testosterons beim männlichen Geschlecht. Bei Frauen wird Testosteron in den Nebennierenrinden und zu einem kleinen Teil in den Ovarien produziert. Die tägliche Menge entspricht in etwa 1/10 der des Mannes (0,5-1,0mg) (VanHelder et al. 1991).

Gesteuert wird die Testosteronproduktion durch den Regelkreis der Hypothalamus-Hypophysen-Gonadenachse (Abbildung 1.2). Dabei wird die Testosteronsynthese in den Leydig Zellen durch das luteinisierende Hormon (LH) aus der Hypophyse stimuliert. LH ist vom Gonadotropin-releasing Hormon (GnRH) aus dem Hypothalamus abhängig; d.h. je mehr GnRH in das Portalblut sezerniert wird, desto mehr FSH wird aus dem Hypophysenvorderlappen ausgeschüttet. Die hypothalamische Ausschüttung von GnRh wiederum unterliegt einer Reihe von stimulierenden Substanzen (Noradrenalin, Neuropeptid Y), hemmenden Substanzen (Serotonin, Dopamin, GABA) und einem durch Testosteron ausgelösten negativen Feedback-Mechanismus. Letzterer beeinflusst auf hypophysärer Ebene ebenfalls die Ausschüttung von LH (Porst 2000).

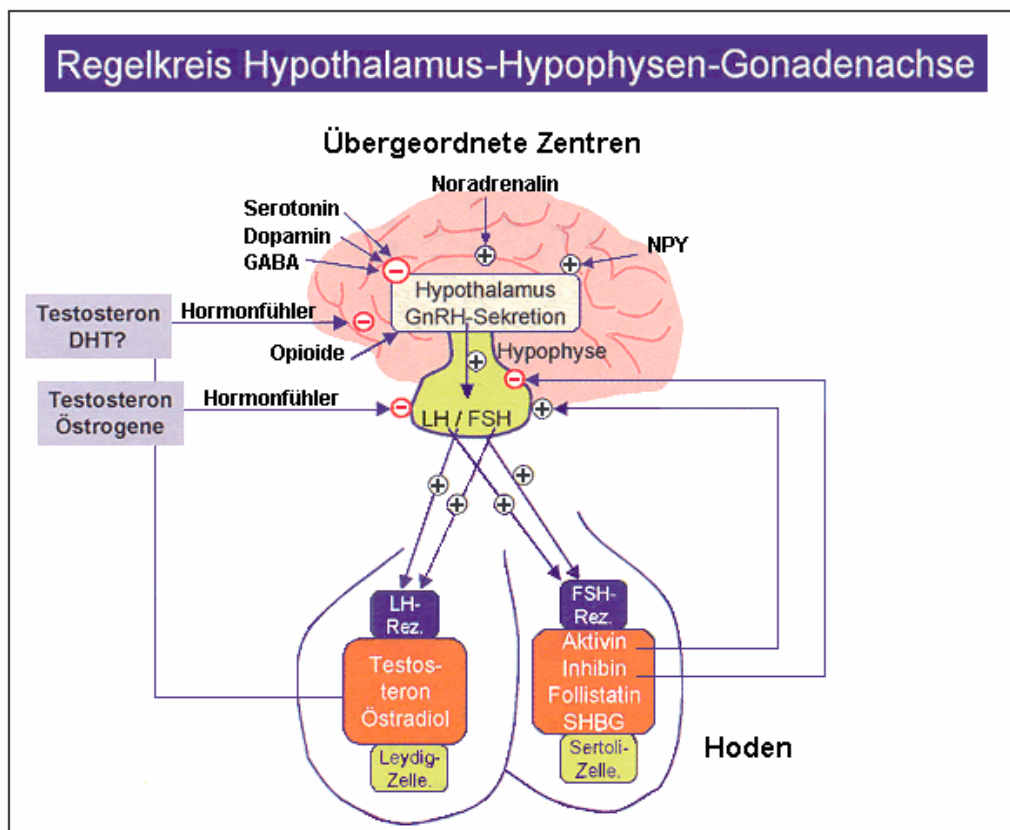


Abbildung 1.2 Steuerung der Testosteronproduktion (Porst 2000).

1.2.5 Wirkung von Testosteron

Wie oben bereits erwähnt verfügen das Testosteron und das DHT über prinzipiell 2 wichtige Wirkungen - die anabole und die androgene Wirkung:

Anabole Wirkung

Testosteron lagert sich im Blut an Proteine an und erreicht dadurch die Muskelzellen. Nachdem Testosteron in die Zelle gelangt ist, kann es dort entweder direkt an den Androgenrezeptor binden oder indirekt über den Abbau durch das Enzym 5- α -Reduktase zu 5- α -DHT. Der Steroid-Rezeptorkomplex tritt im Zellkern mit der DNA in Verbindung und löst außerhalb des Zellkerns über die RNA die Bildung von Aminosäureketten aus, die sich anschließend an die Myofibrillen anlagern und dadurch die Muskelmasse erhöhen. Dieser Effekt geht mit einer positiven Bilanz für Stickstoff, Kalium, Calcium, Phosphat, Sulfat und Chlorid einher (Hiort et al. 1999). Überdies führt Testosteron in der Muskulatur zu einer vermehrten Expression von IGF-1 (Insulin like Growth Factor). Neben der Steigerung der Proteinsynthese und des Muskelwachstums steigert Testosteron auch die Erythropoese im Knochenmark und die Erythropoietinsynthese in der Niere, was letztendlich in einem Anstieg des Hämatokrits und des Hämoglobin resultiert (Shahidi 2001). Zudem hemmt Testosteron die Knochenresorption durch Blockierung von Interleukin 1 und 6 und stimuliert zugleich die Osteoblastendifferenzierung. Außerdem fördert es die Mineralisierung des Knochens und sorgt in der Pubertät für den Epiphysenfugenschluss (Porst 2000).

Androgene Wirkung

Zu den androgenen Wirkungen zählt die Entwicklung der primären und sekundären Geschlechtsmerkmale. Zu den primären Geschlechtsmerkmalen, die vor allem DHT abhängig sind, zählen die Prostata, Samenblase, Penis und Spermiogenese (Porst 2001). Zu den sekundären Geschlechtsmerkmalen zählen die Körperbehaarung und die Stimmlage (Tutsch et al. 1995).

Anabole Steroide haben ferner eine antikatabole Wirkung und können den normalen katabolen Effekt von Kortikosteroiden, der in physischen und emotionalen Stresssituationen auftritt und die endogene Androgenproduktion und -wirkung hemmt und zudem auch katabol auf die Skelettmuskelmasse wirkt, hemmen (Marone et al. 1994; Strauss und Yesalis 1991; Yesalis et al. 1989).

1.2.6 Häufig verwendete Substanzen

Die am häufigsten verwendeten AAS, die im Jahr 1989 bei insgesamt 611 Sportlern in den Labors der IOC nachgewiesen wurden zeigt die Tabelle 7.2 im Anhang in absteigender Häufigkeit auf (Catlin und Hatton 1991). Dies berichtet auch Shahidi (2001), der zu denen am häufigsten verwendeten AAS in den USA Nandrolon-Decanoat, Oxandrolon, Oxymetholon und Stanozolol aufführt (Abbildung 1.3).

Das National Institute for Drug Abuse (NIDA) zählt zu den am meisten oral verwendeten AAS Anadrol (Oxymetholon), Oxandrin (Oxandrolon), Dianabol (Methandrostenolon) und Winstrol (Stanozolol); von den injizierbaren Substanzen werden vor allem Deca-Durabolin (Nandrolon-Decanoat), Durabolin (Nandrolon-Phenylpropionat), Depot-Testosteron (Testosteron-Cypionat) und Equipoise (Boldenon-Undecylenat) erwähnt (NIDA 2001).

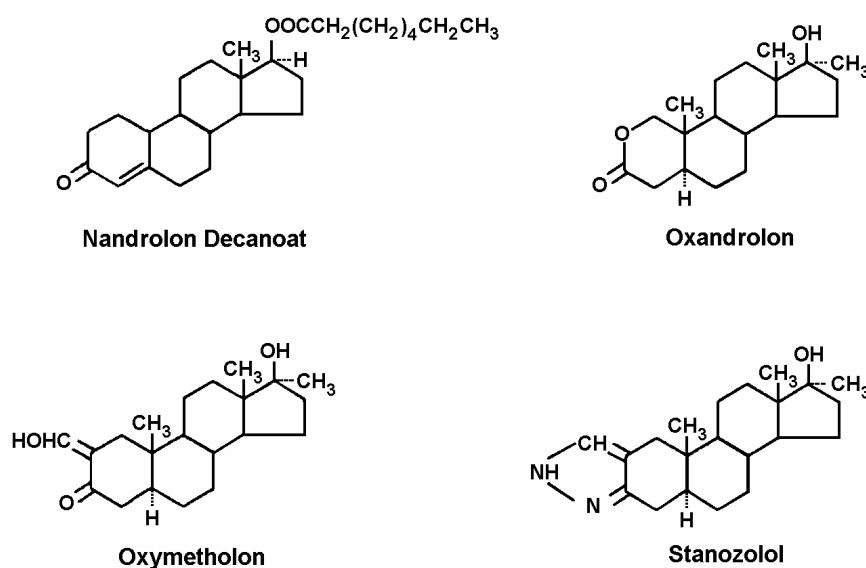


Abbildung 1.3 Strukturformeln häufig verwendeter Anabolika (Shahidi 2001).

1.2.7 Einnahmeschema anaboler Steroide

Cycle

Unter „Cycle“ versteht man in der Bodybuildingszene den Begriff „Kur“, d.h. einen Zeitraum in dem AAS konsumiert werden. Vorwiegend werden sie 2-3mal pro Jahr mit einer Dauer von 6-12 Wochen eingenommen. Zwischen jedem Cycle werden in der Regel eine der vorhergegangenen Cycledauer entsprechende Pause eingehalten, um die Nebenwirkungen möglichst gering zu halten (George 1996).

Die Pausendauer differiert jedoch von Athlet zu Athlet. So gaben Athleten an, dass sie Pausen von 1 Monat bis zu einem Jahr eingehalten haben (Frankle et al. 1984). Oft beginnen sie aufgrund von Depressionen oder Minderwertigkeitsgefühlen jedoch früher als geplant mit der nächsten Kur oder konsumieren Amphetamine gegen eine oftmals auftretende depressive Symptomatik (LaBree 1991).

Im Bezug auf die Cycledauer findet man in der Literatur unterschiedliche Angaben. 100 englische Anabolikauser gaben für einen Cycle eine Dauer von 4-12 Wochen an (Evans 1997). In einer anderen Studie mit 20 Athleten schwankte die Dauer von 2-68 Wochen (Perry et al. 1990) oder zwischen 4-18 Wochen (Labree 1991; VanHelder et al. 1991).

Pyramiding

Der Begriff „Pyramiding“ bezeichnet innerhalb des Cycles eine Dosissteigerung bis zur Mitte und anschließend eine Dosisreduzierung bis zum Ende der Kur. Mit dieser Technik versuchen Athleten die Nebenwirkungen, die nach einem plötzlichen abrupten Entzug eines anabolen Steroids auftreten können, zu reduzieren (LaBree 1991; Mottram und George 2000).

Stacking

Der Konsum von mehr als einem anabolen Steroid in einem Cycle wird als „Stacking“ bezeichnet (LaBree 1991; Mottram et al. 2000). Ziel dieser Technik ist es, die Toleranzentwicklung gegenüber einem anabolen Steroid zu vermeiden. Ferner besteht die Annahme, dass mehrere anabole Steroide eine größere Leistungssteigerung bewirken; dies wurde bis jetzt allerdings nicht wissenschaftlich nachgewiesen (NIDA 2001).

Dosis

Vor allem in Sportarten wie Bodybuilding oder Gewichtheben verwenden die Athleten oft Dosierungen, die weit über den therapeutischen Grenzwerten liegen (Rogol und Yesalis 1992; Habscheid et al. 1999). In einer Befragung von 10 Athletinnen, die kontinuierlich Anabolika konsumierten, betrug bei einer Sportlerin die Dosis von Anavar zu Beginn der Kur 7,5mg/Tag. Am Höhepunkt der Kur nahm sie 5 verschiedene anabole Steroide mit einer Dosis von 112mg/Tag ein (Strauss et al. 1985). Tucker (1997) sieht dies auch bei Männern bestätigt. Am Beispiel von Methandrostenolon zeigte er, dass die therapeutische Dosis bei 5mg/Tag liegt; Bodybuilder hingegen oft Dosen bis zu 40mg/Tag konsumieren. Auch beim Testosteron nehmen Bodybuilder oft das 20-fache (100-200mg) der normalen täglichen Produktion (7mg) ein (Catlin und Hatton 1991).

Beispiele und einige Medikamentenkombinationen

Sportler, die zum ersten Mal Anabolika konsumieren, starten meistens mit einem oralen Steroid und erhöhen die Dosis, oder sie nehmen mehrere Steroide, wenn sich erste Erfolge einstellen. Der erfahrene Anabolikakonsument nimmt vorwiegend injizierbare Anabolika und versucht die Nebenwirkungen durch Einnahme entsprechender Medikamente, wie z.B. Antiöstrogene gegen Gynäkomastie oder hCG (humanes Choriongonadotropin) gegen Hodenatrophie, zu vermeiden (Catlin und Hatton 1991).

Dr. Hans Sachs vom Institut für Rechtsmedizin der LMU München erwähnt in seinem Bericht „Um ein Haar“ ein 18-wöchige Kur zur Trainings- und Wettkampfvorbereitung (siehe Anhang Tabelle 7.3). Er erklärt das Einnahmeschema und die Zusammenstellung der Präparate wie folgt: „Dianabol (Methandrostenolon) und Deca-Durabolin (Nandrolon-Decanoat) sollen zu einem schnellen Aufbau von Kraft und Muskelmasse führen. Da die Substanzen zu Östrogenderivaten abgebaut werden, die zur Wasserspeicherung und zum Muskelabbau führen, werden zusätzlich die Antiöstrogene Novaldex und Proviron (Mesterolone) eingesetzt. hCG soll die reduzierte Testosteronproduktion wieder stabilisieren. Auf die während der steroidfreien Wochen wieder frei gewordenen Rezeptoren wirken anschließend Primabolan (Metenolon) und Winstrol (Stanozolol). Letzteres kann nicht zu einem Östrogenderivat abgebaut werden und wirkt deshalb auch nicht so wasserspeichernd“ (Sachs 2000).

Vielfach werden auch Diuretika mit AAS kombiniert um deren wassereinlagernden Nebeneffekt auszugleichen (Tucker 1997). Wie auch schon im Protokoll von Dr. Sachs

zu sehen ist, nehmen Athleten am Ende einer Kur hCG um die körpereigene Testosteronproduktion, die durch das zuvor zugeführte Testosteronderivat unterdrückt wurde, wieder anzuregen (Matsumoto 1994). Anabolikakonsumenten nehmen häufig auch Tamoxifen gegen Gynäkomastie ein (Littlepage et al. 1993). Um den Fettanteil während einer "Kur" zu reduzieren greifen sie zu Clenbuterol (Yang und McElliott 1989) oder Wachstumshormonen (Haupt 1993).

Ein detaillierter Dopingplan zur Wettkampfvorbereitung wurde in der 17. Ausgabe des Spiegels von 1996 veröffentlicht (siehe Anhang Tabelle 7.4).

1.2.8 Medizinische Anwendung von Testosteron

Testosteron besitzt eine Vielzahl von Anwendungsgebieten (Lukas 1996), so dass im Folgenden nur die wichtigsten angesprochen werden.

Die Behandlung von **Muskelschwund und Kachexie** konnten in einer Reihe von Arbeiten unterstrichen werden (Berger et al. 1993; 1996; Gold et al. 1996; Strawford et al. 1999). Auch bei der chronisch obstruktiven Lungenerkrankung (**COPD**) konnte einem Gewichtsverlust mit der Gabe von Nandrolon und körperlichem Training entgegengewirkt werden (Ferreira et al. 1998; Schols et al. 1995; Yeh et al. 2002).

Tomoda (1999) beschrieb, dass die 3-monatige Gabe eines anabolen Steroids (Oxymetholon) bei Patienten mit einer **dilatativen Kardiomyopathie** zu einer Verbesserung der linksventrikulären Leistung führte.

Die Testosteronsubstitution kann bei beiden Geschlechtern mitunter bei einer **verspäteten Pubertät** durchgeführt werden, um die Körperentwicklung zu stimulieren (Mauras et al. 1994; Wilson et al. 1995). Auch beim **Turner-Syndrom** wurden AAS (z.B. Oxandrolon) in Kombination mit Wachstumshormonen erfolgreich eingesetzt (Joss et al. 1997; Shu 2000; Stahnke et al. 2002).

Ebenso konnten AAS den **Wundheilungsprozess** z.B. bei schweren Verbrennungen deutlich beschleunigen (Demling 2000; Demling und Orgill 2000; Hart et al. 2001).

Testosteronderivate führten auch bei therapierefraktärer **erworbener und konstitutioneller aplastischer Anämie** zu einer Verbesserung des Blutbildes (Sanchez-Medal et al. 1969), wenngleich die 5 Jahres Überlebensdauer von den Kindern, die mit Oxymetholon behandelt wurden, dennoch nur bei 25% lag (Webb et al. 1991).

Testosteron wird beim älteren Mann bei Vorliegen eines **Hypogonadismus** gegen den stetig abnehmenden Testosteronspiegel bei gleichzeitigem Anstieg des Sexual-Hormon-bindenden Globulins eingesetzt. Durch die Testosteronsubstitution kann es zu einer Zunahme der Muskel- und Knochenmasse, des körperlichen Wohlbefindens, einer Verbesserung des Antriebs, Steigerung kognitiver Funktionen und zur Abnahme des Fettgehalts kommen (Nieschlag und von Eckardstein 2000; Morley 2001).

Testosteron kann bei Männern zur Behandlung von idiopathischer **Osteoporose** eingesetzt werden (Eastell et al 1998; Hamdy et al. 1998; Sambrook und Eisman 2000). Auch bei Frauen können AAS in Kombination bei postmenopausalen Osteoporose positive Effekte bewirken (Flicker et al. 1997; Hallworth 1998).

Des weiteren konnte gezeigt werden, dass AAS zu einer **Verbesserung der Stickstoffbilanz** bei polytraumatisierten Patienten nach abdominalchirurgischen Eingriffen oder Verbrennungen führten (Creutzberg und Schols 1999).

1.3 Morphologische Veränderungen und Nebenwirkung anaboler Steroide

Aufgrund der Vielzahl der Nebenwirkungen und morphologischen Veränderungen von AAS (siehe Anhang Tabelle 7.5), werden im Folgenden nur die am häufigsten Vorkommenden näher erläutert.

1.3.1 Herz

Madea und Grellner (1996) berichteten über einen 28-jährigen Mann, der nach langjährigem Anabolikaabusus an Herzversagen verstorben war. Anlässlich der Obduktion wurde ein Herzgewicht von 800g festgestellt, bei deutlicher links- und rechtsventrikulärer Hypertrophie und Dilatation. Zu einer ähnlichen Feststellung kamen Dickerman et al. (1997), die echokardiographisch nachwiesen, dass es bei Bodybuildern, die Anabolika konsumierten, zu einer deutlichen linksventrikulären Hypertrophie gekommen war. Gleichartige Befunde wurde auch von Yeater et al. (1996) und Sachtleben et al. (1993) festgestellt.

Sader et al. (2001) stellten fest, dass der linke Ventrikel bei Anabolikakonsumenten deutlich dicker war als in einer Vergleichsgruppe von Bodybuildern, die keine anabolen Steroide einnahmen. Auch das Ventrikelseptum war gegenüber der Kontrollgruppe

stärker ausgeprägt (Sader et al. 2001). Eine linksventrikuläre Hypertrophie bei chronischem Missbrauch von AAS konnte auch von anderen Autoren nachgewiesen werden (McKillop et al. 1986; Payne et al. 2004).

Neben diesen Veränderungen werden in der Literatur auch Myokardfibrosen und Myokardnekrosen beschrieben (Luke et al. 1990, Sullivan et al. 1998). Ein Fallbeispiel in diesem Zusammenhang zeigte einen 27 Jahren alten Bodybuilder, der mehr als 10 Jahre lang AAS missbraucht hatte und bei dem es zu einem akuten Myokardinfarkt gekommen war (Halvorsen et al. 2004). Ein 20-jähriger Bodybuilder, der seit 3 Jahren AAS zu sich nahm, verstarb an kardiopulmonalem Versagen. Anlässlich der Obduktion zeigte sich neben einer Herzmuskelhypertrophie von 515g ein frischer Myokardinfarkt (Dickerman et al. 1995). In diesem Zusammenhang stellten Tagarakis et al. (2000) fest, dass es bei Einnahme von AAS zu einer Hypertrophie der Myozyten bei gleichzeitig beeinträchtigter Ausbildung der Myokardkapillaren gekommen war, welches bei sportlicher Aktivität eine Myokardischämie verursachen kann. Ferner wurde an Rattenherzen beobachtet, dass AAS in steigender Dosis vermehrt zu einer Apoptose der Myozyten führen können (Zaugg et al. 2001). Ebenso konnte an Meerschweinchen nachgewiesen werden, dass AAS in Kombination mit sportlichem Training teilweise zu pathologisch veränderten Myozyten und Myofibrillen sowie zum Untergang von Mitochondrien führen können (Appell et al. 1983).

1.3.2 Vaskuläres System

Bezüglich der Wirkung von AAS auf den Blutdruck gibt es in der Literatur differierende Ansichten. Eine Vielzahl von Studien konnte nach chronischer Einnahme keine Hypertonie feststellen (Hartgens et al. 2003; Karila et al. 2003; Kuipers et al. 1991), wohingegen andere Untersuchungen das Auftreten einer Hypertonie beschrieben (Grace et al. 2003; Kleiner et al. 1989; Rockhold 1993). Eine mögliche Erklärung der durch AAS teilweise hervorgerufenen Hypertonie ist, dass sie die Natriumchlorid-Retention und somit das Blutvolumen erhöhen (Rockhold 1993).

Durch die chronische Einnahme von AAS kommt es zu einer Abnahme des High Density Lipoproteins (HDL) Spiegels (Hartgens et al. 2004) und zu einer Zunahme des Low Density Lipoproteins (LDL) (Hurley et al. 1984; Kleiner et al. 1989; Webb et al. 1984) Dieser Effekt hat wiederum zur Folge, dass es zu erhöhten Cholesterinspiegeln

kommt und steht damit in indirektem Zusammenhang mit der Entwicklung einer Arteriosklerose (McKillop und Ballantyne 1987). Erhöhte Cholesterinspiegel in Kombination mit dem Missbrauch von AAS konnten auch Cohen et al. (1986) und Hurley et al. (1984) nachweisen. Demgegenüber finden sich in der Literatur Berichte, die erniedrigte Cholesterinwerte nach der Einnahme von AAS aufzeigten (Baldo-Enzi et al. 1990; Müller und Hollmann 1988).

Fröhlich et al. (1989) stellten an 24 Bodybuildern fest, dass es durch die Einnahme von AAS zu einer Abnahme des HDL, des Lipoproteins (a) sowie der Apolipoproteine A-I und A-II gekommen war. Zudem fiel eine gleichzeitige Erhöhung des LDL auf. Zu einem ähnlichen Ergebnis gelangten Lenders et al. (1988) sowie Lajarin et al. (1996). In weiteren Studien konnte gezeigt werden, dass die Einnahme von AAS zu einer Abnahme von Apolipoprotein I- (Friedl et al. 1990; Zuliani et al. 1989) und einer Zunahme des Apolipoprotein B-Spiegels (Hartgens et al. 2004; Zuliani et al. 1989) führte. Für das als kardiovaskulärer Risikofaktor geltende Lipoprotein (a) konnte gezeigt werden, dass die Einnahme von AAS zu erniedrigten Plasmaspiegeln führte (Cohen et al. 1996; Lippi et al. 1997; Zmuda et al. 1996).

Der prothrombotische Effekt von AAS wurde in Fallberichten bereits öfters erwähnt. McCarthy et al. (2000) und Nieminen et al. (1996) beschrieben arterielle Thrombosen sowie Thromben im rechten und linken Herzventrikel nach chronischer Einnahme von AAS. Ment und Ludman (2002) berichteten in diesem Zusammenhang von einem 23-jährigen Bodybuilder bei dem unter chronischer Einnahme von AAS eine Koronarthrombose festgestellt wurde.

Eine weitere Eigenschaft der AAS ist die Stimulation der Erythropoese und Erhöhung der Porphyrinentstehung. Noch bevor künstliches Erythropoeitin hergestellt werden konnte, wurden AAS z.B. zur Behandlung von chronischen Anämien bei Dialysepatienten eingesetzt (Navarro et al. 1998). Kopera (1993) zeigten an Patienten, die einer Radiotherapie oder zytostatischen Therapie unterzogen wurden, dass bei gleichzeitiger Einnahme von AAS die Unterdrückung der Erythropoese gemindert werden kann. An 5 Athleten konnte während eines AAS-Missbrauchs ein erhöhter Hämatokrit sowie eine Zunahme der Erythrozytenzahl gegenüber einer Kontrollgruppe nachgewiesen werden (Alen und Hakkinen 1985).

1.3.3 Gehirn

Ob AAS direkt einen Schlaganfall auslösen können konnte bis jetzt noch nicht nachgewiesen werden. In der Literatur werden allerdings einige Fälle erwähnt, bei denen sich unter deren Einnahme zerebrovaskuläre Ereignisse ereigneten (Akhter et al. 1994; Frankle et al. 1988; Laroche 1990; Pálfi et al. 1997).

1.3.4 Leber

In der Leber kann die Einnahme von AAS zu Schädigungen der Hepatozyten (Stimac et al. 2002), Cholestase (Chitturi und Farrell 2001; Habscheid et al. 1999; Ishak und Zimmermann 1987; Velayudham und Farrell 2003), Peliosis hepatis (Gordon et al. 1960; Kühböck et al. 1975; Nadell und Kosek 1977; Naeim und Cooper 1973; Paradinas et al. 1977), Adenomen (Carrasco et al. 1985; Coombes et al. 1978; Nakao et al. 2000) bis hin zu einem hepatozellulären Karzinom (Bartley et al. 2004; Chen et al. 1997; Goldman 1985; Overly et al. 1984; Taylor et al. 1984) und Leberversagen (Ryan 1981) führen.

Bronson und Matherne (1997) verabreichten Mäusen einen „Anabolika-Mix“ aus 4 verschiedenen AAS in bis zu 20-facher Dosierung der normalen physiologischen Werte. 6 Monate nach Einnahme der Substanzen verstarben 52% der Mäuse, denen die höchste Dosierung und 35% derer, denen eine niedrigere Dosierung gegeben wurde. In den anschließend durchgeführten Obduktionen fielen neben einer deutlichen Schädigung des Herzens (Herzhypertrophie, Herzinfarkte) Leber- und Nierenzellkarzinome auf.

Turani et al. (1983) fanden bei 11 Patienten, die mit alkylierten und nichtalkylierten AAS behandelt wurden, bei 9 Patienten eine Gallengangsproliferation, bei 8 eine Peliosis hepatis und in 2 Fällen atypische Hyperplasien von Leberzellen. Des Weiteren beschrieben sie in 3 Fällen ein cholangiozelluläres sowie ein hepatozelluläres Karzinom.

1.3.5 Dermatologische Veränderungen

Bei der Steroidakne oder "Bodybuilderakne" handelt es sich um eine Sonderform der androgeninduzierten Akne, die durch den Missbrauch von AAS verursacht werden kann. Dabei kommt es zu einer Vergrößerung der Talgdrüsen und zu einer verstärkten Seborrhoe im Bereich des Gesichts, der Kopfhaut, der Brust und des Rückens (Kiraly et al. 1988). Es werden verschiedene Formen beschrieben, die von der Acne vulgaris bis zu Acne conglobata oder Acne fulminans reichen (Jansen und Plewig 1996; Mayerhausen und Riebel 1989; Yesalis et al. 1988). Daneben kann es auch zu Striae und Alopezie kommen (Perry et al. 1990; Scott und Scott 1989).

1.3.6 Endokrine Veränderungen

Der Blutglukosestoffwechsel wird durch die Einnahme von AAS drastisch verändert. Hierbei kann es vor allem zu einer peripheren Insulinresistenz, einer Hyperinsulinämie, einer Hyperglykämie und einer verminderten Reaktion auf Glukagon kommen (Cohen und Hickman 1987; Graham und Kennedy 1990).

Bezüglich der Auswirkungen auf die Schilddrüse wurde eine Abnahme der Schilddrüsenhormone beschrieben (Shahidi 2001).

1.3.7 Psychische Veränderungen

Die Einnahme von AAS kann zu einer Vielzahl von psychischen Veränderungen führen. Bei einigen Konsumenten wurde auch über das Auftreten einer psychischen Abhängigkeit berichtet (Olweus et al. 1980; Susman et al. 1987; Trenton und Currier 2005). Ferner kann es sowohl zu einer Steigerung als auch zu einer Abschwächung des Sexualtriebs kommen (Rost et al. 2001). Des Weiteren wurden depressive Episoden (Gruber und Pope 2000) sowie eine Zunahme der Suizidrate (Thiblin et al. 1999) beschrieben. Im Zusammenhang mit Anabolikaabusus wurden auch Gereiztheit, Unruhe und aggressives Verhalten erwähnt (Hall et al. 2005; Nakatani et al. 1995; Pope und Katz 1994; Thiblin et al. 2000; Trenton und Currier 2005). Ebenso kam es unter der Einnahme von AAS zu paranoiden Wahnvorstellungen (Annitto und Layman 1980;

Perry et al. 1990). Das Auftreten derartiger Symptome soll von der Höhe der Dosierung der verwendeten Substanzen abhängen (Pope et al. 2000; Su et al. 1993).

1.3.8 Symptome nach dem Absetzen langjährig eingenommener AAS

Nach dem Absetzen von AAS nach längerem Missbrauch können neben dem hypogonadotropen Hypogonadismus, Muskel- und Sehnenschmerzen, Kopfschmerzen, Schlaflosigkeit, Abgeschlagenheit sowie Stimmungsschwankungen bis hin zu einer erhöhten Suizidalität auftreten. Aufgrund dieser Symptome und der Leistungs- und Kraftabnahme werden Sportler häufig rückfällig (Medras und Tworowska 2001; Trenton und Currier 2005).

Hartgens et al. (1996) fanden keine Unterschiede im Gesamtcholesterin, den Triglyzeriden und dem Blutdruck bei Bodybuildern, die AAS nach längerem Missbrauch bereits über 3 Monate abgesetzt hatten, gegenüber einer Kontrollgruppe. Die alkalische Phosphatase und das Gamma GT lagen bei beiden Gruppen ebenso im Normbereich. Urhausen et al. (2004) konnten diesbezüglich jedoch an Bodybuildern mit Anabolikamissbrauch aufzeigen, dass auch nach Absetzen der Substanzen vor mehr als 12 Monaten, weiterhin eine konzentrische linksventrikuläre Hypertrophie bestand.

1.3.9 Spezielle Nebenwirkungen bei Männern

Die Auswirkungen von AAS auf die Samenflüssigkeit wurden in einer Studie von Torres-Calleja et al. (2001) dargelegt. Dabei lag bei 8 von 15 Bodybuildern, die AAS missbrauchten, die Spermienzahl unter der Norm, 3 hatten eine Azoospermie, bei 2 wurde eine Polyzoospermie festgestellt und nur 2 wurden als normal befundet. Die Morphologie der Spermatozoen war deutlich verändert und es wurde eine Reduktion der Spermienmotilität festgestellt. Ähnliches konnten Schurmeyer et al. (1984) nachweisen. Die o.g. Veränderungen können jedoch reversibel sein (Boyadjiev et al. 2000; Martikainen et al. 1984).

Ein weiterer Nebeneffekt der AAS kann ein hypogonadotroper Hypogonadismus sein, der durch vermindertes Gonadotropin bei Suppression der Testosteronproduktion und Azoospermie gekennzeichnet ist (Birkeland et al. 1994; Bolding et al. 2002). Im

Gegensatz zur Blutkonzentration von FSH und LH, die unter AAS-Einnahme durch eine Hemmung der Freisetzung des GnRH vermindert ist, kann es zu einem Anstieg des Östradiols kommen und beim Mann zu einer Feminisierung führen, die sich als Gynäkomastie äußern kann (George 1996). Ebenso kann durch die Umwandlung von AAS zu Östrogenen eine Gynäkomastie auftreten (Neild 1995; Spiga et al. 1992).

Wemyss-Holden et al. (1994) beobachteten bei einem Anabolikaabuser, der über 15 Wochen AAS einnahm, dass es zu einer Zunahme des Prostatavolumens, einer Abnahme der Urinflussrate sowie zur vermehrten Nykturie gekommen war.

Des Weiteren kann die Einnahme von AAS zur Entstehung eines Prostatakarzinoms führen (Larkin 1991; Roberts und Essenhig 1986).

1.3.10 Spezielle Nebenwirkungen bei Frauen

Ähnlich wie beim Mann kann es auch bei der Frau nach der Einnahme von AAS zu einer Hemmung von FSH und LH kommen, das mit einer verminderten Produktion an Östrogen und Progesteron in den Ovarien verbunden ist. Dies kann eine Reihe von Nebenwirkungen zur Folge haben, wie z.B. Hypotrophie der Brust, Klitorishypertrophie, Menstruationsstörungen bis hin zur Amenorrhoe, Tieferwerden der Stimme durch Kehlkopfverknöcherung und vermehrte Wasserretention (Korkia und Stimson 1997). Zudem können temporäre Alopezie, aber auch eine Hypertrichose und ein Hirsutismus auftreten (Scott und Scott 1992). Ebenso wie beim Mann können gesteigerte Libido, erhöhte Aggressivität und Steroidakne auftreten (Gruber und Pope 2000; Strauss et al. 1983; Strauss und Yesalis 1991). Darüberhinaus zeigen sich oftmals Essstörungen und Körperschemastörungen (Gruber und Pope 2000).

1.3.11 Nebenwirkungen beim Jugendlichen

Bei Jugendlichen führen AAS vor allem zum vorzeitigen Verschluss der Wachstumsfugen und damit zum Stillstand des Längenwachstums, was sich in einer geringeren Körperendgröße äußert (Rost et al. 2001; Strauss und Yesalis 1991).

1.4. Erythropoietin

Erythropoietin (EPO) ist ein in der Niere produziertes körpereigenes Glykopeptidhormon, das die Erythropoese in den Stammzellen des Knochenmarks anregt (Ekblom 2000; Winearls 1998). Es wurde erstmals 1983 synthetisch hergestellt und wird unter anderem zur Therapie von Anämien bei chronischer Niereninsuffizienz (Hassan et al. 2005) und unterschiedlichen Tumorerkrankungen (Ludwig et al. 1993; Österborg et al. 1996) eingesetzt. Im Dopingbereich wurde mit der Einführung des synthetisch hergestellten Erythropoietins das bisherige Blutdoping mittels Bluttransfusionen weitgehend abgelöst (Scott und Phillips 2005). Daneben gibt es noch weitere Erythropoietin-Analoga wie z.B. das Darbepoietin, welches bei der Winterolympiade in Salt Lake City anlässlich zusätzlicher Trainingskontrollen zwischen zwei Wettkämpfen bei einigen Athleten nachgewiesen wurde (Joyner 2002).

Die durch Erythropoietin induzierte Steigerung der speicherbaren Sauerstoffmenge pro Blutvolumenanteil machen sich vor allem Ausdauersportler zu Nutze (Audran et al. 2004; Connes et al. 2003; Diamanti-Kandarakis et al. 2005; Sawka et al. 1996).

Nebenwirkungen durch EPO-Doping können eine Erhöhung der Blutviskosität und damit ein Anstieg der Thrombosegefahr sein (Brien und Simon 1987). Der arterielle Blutdruck kann bei mit EPO gedopten Ausdauersportlern während eines Wettkampfs möglicherweise aufgrund der vermehrten Leistungsfähigkeit über einen längeren Zeitraum deutlich ansteigen und steht damit unmittelbar in Zusammenhang mit dem unerwarteten Tod einiger Ausdauerathleten der letzten Jahre (Berglund und Ekblom 1991). Die Ursache für den Blutdruckanstieg ist letztendlich noch nicht geklärt, möglicherweise erhöht EPO während der sportlichen Belastung direkt den peripheren Widerstand (Bergstrom 1993). Eine weitere Nebenwirkung kann sein, dass eine erhöhte Blutviskosität den peripheren Blutfluss und die kardiale Auswurfleistung senkt, wodurch es im Gegenzug zu einem Anstieg der Herzarbeit und möglicherweise zu einem plötzlichen Herztod kommen kann (Leigh-Smith 2004).

In der Literatur finden sich einige Berichte, die den illegalen EPO-Konsum in Zusammenhang mit ungeklärten Todesfällen im Hochleistungsausdauersport sehen (Eichner 1992; Scheen 1998).

1.5 Insulin

Insulin wurde 1998 vom IOC auf die Liste der verbotenen Doping-Präparate gesetzt, da es eine zunehmende Verbreitung im Hochleistungssport gewonnen hatte (Rich et al. 1998). Vor allem dessen antikatabole und glykogenspeichernde Effekt spielt hierbei eine entscheidende Rolle: Insulin hemmt den Muskelkatabolismus, regt gleichzeitig die vermehrte Produktion von Glykogen und Eiweiß in der Leber an und begünstigt die Aufnahme von Glykogen und Aminosäuren in die Muskelzellen (Ivy 1991; Sonksen 2001). Den glykogenspeichernden Effekt machen sich vor allem Mittel- und Langstreckenläufer zu Nutze, indem sie sich Insulin und Glucose gleichzeitig intravenös verabreichen, wodurch bis zum 12 fachen der natürlichen Glucosemenge aufgenommen werden kann (Coghlan 2001; Sonksen 2001).

Evans und Lynch (2003) beschrieben einen 31-jährigen Bodybuilder, der mit einem Blutzucker von 6 mmol/l in komatösem Zustand eingeliefert wurde. Es stellte sich heraus, dass er kein Diabetiker war und aufgrund eines Wettkampfs eine Diät machte. Ferner gab er an sich seit mehreren Jahren 3mal wöchentlich Insulin zu injizieren und vor einigen Tagen ein schnell wirksames Insulin verwendet zu haben. Elkin et al. (1997) berichten von einem 21 Jahre alten Bodybuilder, der, nachdem er sich eine sehr hohe Dosis Insulin gespritzt hatte, einen schweren Hirnschaden entwickelte. Ein 30 Jahre alter Bodybuilder injizierte sich in der Vorbereitung auf einen Wettkampf 70IE eines schnell wirksamen Insulins und wurde aufgrund einer Hypoglykämie mit Bewusstlosigkeit und zerebralem Krampfanfall eingeliefert (Konrad et al 1998). Nach einem Bericht eines Arztes der über 450 Bodybuilder und andere Sportler betreute, nahmen 10% aus nicht medizinischen Gründen Insulin (Coghlan 2001).

Nachgewiesen werden können synthetische Insuline mittels Elektrospray Ionisation und anschließender kollisionsinduzierter Dissoziation (Thevis et al. 2005), wobei die kurze Halbwertszeit von 4 Minuten ein stark limitierende Faktor ist. Aktuell ist kein Nachweis etabliert, der gerichtsfest Insulin-Doping nachweisen würde. Ein möglicher Ansatzpunkt wäre das Verhältnis von dem aus Pro-Insulin hergestellten Insulin und dem Fragment C-Peptid zu analysieren, da bei synthetisch verabreichtem Insulin der Anteil des C-Peptids am Gesamtinsulin deutlich geringer ist. Aktuell werden jedoch bezüglich des zusätzlich verabreichten synthetisch hergestellten Insulins keine Dopingkontrollen durchgeführt (persönliche Mitteilung Prof. Dr. Strasburger).

1.6 Fragestellung

Aufgrund der Vielzahl an klinischen Befunden und Fallberichten über die Auswirkungen von Anabolikamissbrauch auf den menschlichen Organismus, denen nur wenige autopsisch gesicherte Daten gegenüberstehen, war das Ziel der vorliegenden Arbeit die systematische Untersuchung von Anabolikatodesfällen aus dem Institut für Rechtsmedizin der Universität München zur Ermittlung möglicher Organschäden. Dabei wurden neben den chemisch-toxikologischen Analysen und den makroskopischen Obduktionsbefunden auch mikroskopische und immunhistochemische Untersuchungen miteinbezogen, um mögliche Veränderungen auf zellulärer Ebene aufzuzeigen und Aufschluss über mögliche pathogenetische Vorgänge zu erhalten.

2 Material und Methoden

Die Obduktionsprotokolle aus dem Institut für Rechtsmedizin der Universität München der Jahre 1996-2001 wurden auf Fälle von Anabolikamissbrauch durchgesehen. Dabei konnten in diesem Zeitraum 10 Personen mit gesicherter Anabolikaanamnese auffindig gemacht werden.

Bei den aufgefundenen Fällen wurden, soweit verfügbar, die polizeilichen Ermittlungsunterlagen, Krankenblattunterlagen, Obduktionsberichte sowie die chemisch-toxikologischen Untersuchungen eingesehen und ausgewertet.

2.1 Obduktionsbefunde

Die Obduktionsprotokolle wurden im Hinblick auf Veränderungen folgender Organe beurteilt: Gehirn, Herz, Koronararterien, Gefäßstatus, Lunge Leber, Niere, Nebenniere, Hoden, Samenbläschen, Schilddrüse, Haut und sonstige Auffälligkeiten (Lymphknoten, Pankreas).

Bei der Begutachtung des Herzens wurden insbesondere Daten zu Gewicht, Wanddicke der Herzmuskulatur, Infarktbereiche und arteriosklerotische Veränderungen der Koronararterien ausgewertet. Auf arteriosklerotische Veränderungen wurde auch im Bereich der Aorta und der großen peripheren Blutgefäße geachtet. Bei der Untersuchung der Leber wurde besonderes Augenmerk auf das Lebergewicht und tumoröse Veränderungen des Lebergewebes gelegt. Die Samenbläschen wurden hingehend ihrer Sekretmenge und die Hoden im Bezug auf ihre Größe beurteilt. Bei den dermatologischen Veränderungen wurde auf das Vorliegen einer Gynäkomastie, Überdehnungsnarben, Steroidakne (Striae) und Alopezie geachtet.

2.2 Chemisch-toxikologische Untersuchungen

Haar-, Blut- und Urinproben wurden vom Institut für Rechtsmedizin der Universität München und vom Institut für Dopinganalytik und Sportbiochemie in Kreischa (Dresden) auf folgende Arznei- und Suchtstoffgruppen hin untersucht:

- Benzodiazepine, Barbiturate, Trizyklische Antidepressiva, Morphinderivate, Methadon, Amphetamine, Cocain, Cannabinoide, und LSD (Lysergsäurediethylamid).
- Anabole Substanzen (Bolasteron, Boldenon, Calusteron, Clenbuterol, Clostebol, Danazol, Demalon, Dehydrochlormethyltestosteron, Drostanolon, Fluoxymesteron, Formebolon, Furazabol, Mestanolon, Mesterolone, Metandienon, Metenolon, Methandriol, Methyltestosteron, Nandrolon/Norandrostendion, Norethandrolon, Oxabolon, Oxandrolon, Oxymesteron, Oxymetholon, Salbutamol, Stanozolol, Testosteron/Epitestosteron, Terbutalin, Trenbolon).

Hierbei wurde das Blut und der Urin mit einem immunochemischen Verfahren (Liganden-Assay), mit TBPE (Tetrabrom-phenolphthalein-ethylester) und nach Extraktion hochdrucksflüssigkeitschromatographisch mittels registrierendem UV-Detektor mit vollständiger Spektrenaufzeichnung untersucht. Zusätzlich wurden die Proben im Institut für Dopinganalytik und Sportbiochemie mittels Gaschromatographie und hochauflösendem Massenspektrometer weiter untersucht.

2.3 Histologische und immunhistochemische Untersuchungen

Von den asservierten Organen, insbesondere des Herzen, wurden ferner histologische Untersuchungen durchgeführt. Dabei wurden von dem im Rahmen der Obduktion gewonnenen Gewebematerial nach Härtung in Formalin kleine Gewebstückchen zugeschnitten und nach gründlicher Entwässerung in Paraffin eingebettet. Nach Anfertigung von 5µm dicken Schnittpräparaten erfolgte die Anfärbung mittels Hämatoxylin-Eosin (HE), der Bindegewebsfärbung nach van-Gieson Elastica und einer Eisenfärbung (Fe). An Schnitten aus Herz und Gehirn wurde weiterhin eine Luxol-Fast-Blue Färbung und an der Niere eine PAS-Färbung durchgeführt.

Ziel der Immunhistochemie ist die Identifizierung und Lokalisation zellulärer Antigene mit Hilfe spezifisch gegen diese gerichteter Antikörper. Eine stattfindende Antigen-Antikörper-Reaktion wird durch farbgebende Enzymmarker sichtbar gemacht. Diese Methode wurde gewählt, da sie als etablierte Methode eine sehr sichere Identifizierung der zu untersuchenden Zellen, beziehungsweise der Zell- und Gewebsbestandteile erlaubt und am vorliegenden Material reliabel anzuwenden ist (Hsu et al. 1982).

Die immunhistochemischen Untersuchungen erfolgten an 5µm dicken entparaffinierten Herzschnitten nach einer modifizierten Avidin-Biotin-Complex (ABC)-Methode (Kapitel 7.5), ein indirektes immunhistochemisches Nachweisverfahren (Boenisch 2003, Hsu et al. 1982).

Zur Anwendung kamen ein Antikörper gegen das LCA (leukocyte common antigen) und Fibronectin. Die detaillierten Angaben sowie die Bezugsquellen der verwendeten Substanzen finden sich im Anhang (Kapitel 7.6).

Die Visualisierung erfolgte mittels Diaminobenzidin (DAB)-Chromogen, welches lichtmikroskopisch an den Stellen einer stattgefundenen Antigen-Antikörper Bindung als braunes Präzipitat sichtbar wird (Boenisch 2003).

3 Ergebnisse

3.1 Personenangaben und Todesursache

Im Zeitraum 1996-2001 wurden am Institut für Rechtsmedizin der Universität München 10 Todesfälle obduziert, die in Zusammenhang mit Anabolikamissbrauch standen (Tabelle 3.1).

Fall	Alter (Jahre)	Gewicht (kg)	Größe (cm)	Todesursache
1	28	92	180	Intoxikation mit Heroin, Diazepam
2	31	111	183	Stoffwechsellentgleisung (hypoglykämisches Koma)
3	31	102	180	Zentrale Lähmung bei Schädel-Hirn- Trauma nach Verkehrsunfall
4	32	113	177	Multiorganversagen
5	32	88	175	Herzversagen bei thrombotischem Verschluss der linken Koronararterie
6	32	95	203	Herzversagen bei Myokarditis
7	35	78	177	Intoxikation mit Rohypnol, Alkohol
8	35	100	183	Herzversagen bei frischem Myokardinfarkt
9	36	101	188	Intoxikation mit Diphenhydramin
10	45	110	179	Aspiration nach thrombotischem Verschluss der rechten Koronararterie

Tabelle 3.1. Todesfälle assoziiert mit Anabolikaabusus.

Das Durchschnittsalter der 10 Männer lag bei 33,7 Jahren (28-45 Jahren, Abbildung 3.1).

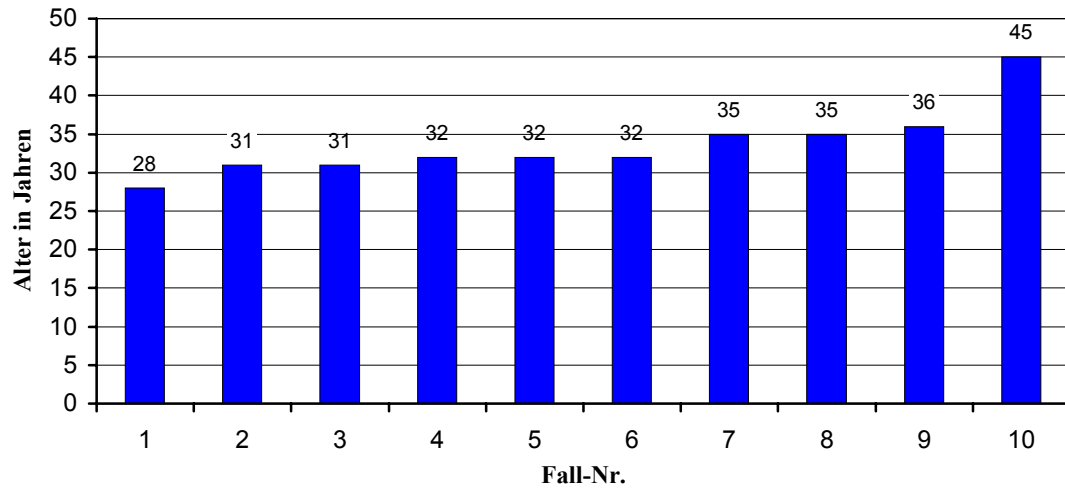


Abbildung 3.1. Altersverteilung der untersuchten Anabolikatodesfälle

Die obduzierten Personen waren im Mittelmaß 182 cm lang (175-203 cm) und hatten ein durchschnittliches Körpergewicht von 99 kg (78-113 kg, Abbildung 3.2).

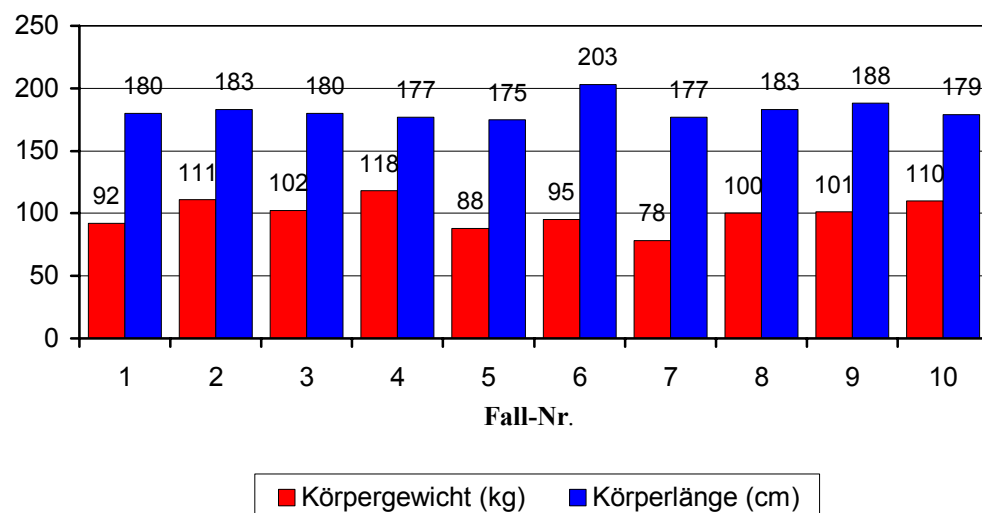


Abbildung 3.2. Körpermaße der untersuchten Anabolikatodesfälle

Bei der äußeren Besichtigung war in allen Fällen ein ausgesprochen muskulöser Habitus erkennbar (Abbildung 3.3, Tabelle 3.12).

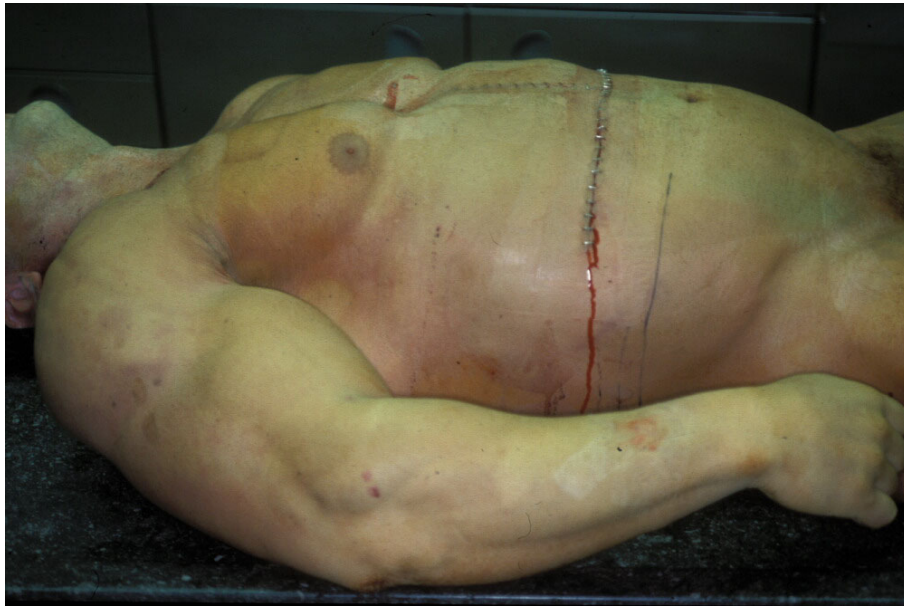

Abbildung 3.3. Äußerer Aspekt eines „Bodybuilders“ (Fall 4).

3.2 Chemisch-toxikologische Untersuchungen

Bei den chemisch-toxikologischen Untersuchungen konnte in 5 Fällen der Nachweis von AAS erbracht werden (Tabelle 3.2). Testosteron ist zwar ein körpereigenes Hormon, seine zusätzliche Aufnahme kann aber durch das Konzentrationsverhältnis von Testosteron zu seinem Abbauprodukt Epitestosteron nachgewiesen werden. In der Regel liegt dieses Verhältnis in einer Größenordnung <5 . Bei einem Auftreten von einem Konzentrationsverhältnis >10 wird von einer exogenen Aufnahme ausgegangen. Die 5 Fälle mit negativen Untersuchungsergebnissen wurden aufgrund der gesicherten Anamnese eines längeren Anabolikamissbrauchs dennoch in der Studie belassen. Auffallend war, dass in 3 dieser 5 Fälle mit negativem Anabolikanachweis andere Substanzen nachgewiesen werden konnten. So fanden sich in allen 3 Fällen Benzodiazepine, in jeweils 2/3 Fällen Morphinderivate und Cannabinoide. Bei den Fällen mit positivem Anabolikanachweis konnte in 1 Fall Ephedrin nachgewiesen werden und in 1 Fall THC-Carbonsäure als Stoffwechselprodukt des Cannabis.

Fall	Blut	Urin	Haare
1	Morphin 0,047 mg/L Codein 0,013 mg/L Diazepam 0,46 mg/L Nordazepam 0,32 mg/L Temazepam 0,03 mg/L Oxazepam 0,05 mg/L	Benzodiazepine, Morphinderivate, Cannabinoide	Kein Nachweis
2	Kein Nachweis	Testosteron/Epitestosteronverhältnis 116; Testosteron, Nandrolon, Stanozolol, Boldenon, Clenbuterol, THC-Carbonsäure	Stanozolol, Clenbuterol
3	Kein Nachweis	Kein Nachweis	Kein Nachweis
4	3-Hydroxy-Stanozolol, Methylaminoantipyrin	Nicht durchgeführt	Nicht durchgeführt
5	Ephedrin 0,8 mg/L	Testosteron/Epitestosteronverhältnis 30; Norandrosteron, 3-OH-Stanozolol, Epimethediol	Anabolika-Ester
6	Kein Nachweis	Kein Nachweis	Kein Nachweis
7	7-Aminoflunitrazepam 0,50 mg/L, Fluoxetin 0,16 mg/L, BAK 0,47%	Aminoflunitrazepam	Kein Nachweis
8	Metenolon BAK 0,69%	Testosteron/Epitestosteronverhältnis 233; Metenolon	Nicht durchgeführt
9	Diphenhydramin 4,3 mg/L	Benzodiazepine, Morphinderivate	Kein Nachweis
10	Coffein	Nandrolon, Metandienon, Mesterolon	Nandrolon-Decanoat, Nandrolon-Phenylpropionat, Mesterolon, Metandienon

Tabelle 3.2. Chemisch-toxikologische Untersuchungen an Blut, Urin und Haaren.

3.3 Herz und Koronararterien

Das **Herzgewicht** lag bei allen obduzierten Personen mit einem Durchschnittsgewicht von 517g (423g-669g) deutlich über dem physiologischen Herzgewicht (M: 300-350g und W: 250-300g), wobei in 2 Fällen eine konzentrische und eine exzentrische Hypertrophie diagnostiziert wurde. Bei 2 weiteren Herzen wurde eine deutliche Dilatation des rechten Vorhofs und beider Ventrikel festgestellt. Die Ausflussbahn war bei 3 Herzen stark verdickt, wobei bei 2 Herzen die linke Ventrikeldicke zwischen 20-22mm und die rechte Ventrikeldicke zwischen 5-6mm lag (Referenzwert: Vorhofdicke: rechts 2 mm, links 3 mm; Ventrikeldicke: rechts 4-5mm, links 8-15mm) (Tabelle 3.3). Neben der Herzhypertrophie fielen zudem noch in 5 Fällen frische und in 4 Fällen alte Myokardinfarkte auf (Tabelle 3.3, Abbildung 3.4). In einem Fall (#8) wurde eine beginnende aneurysmatische Aussackung beobachtet.

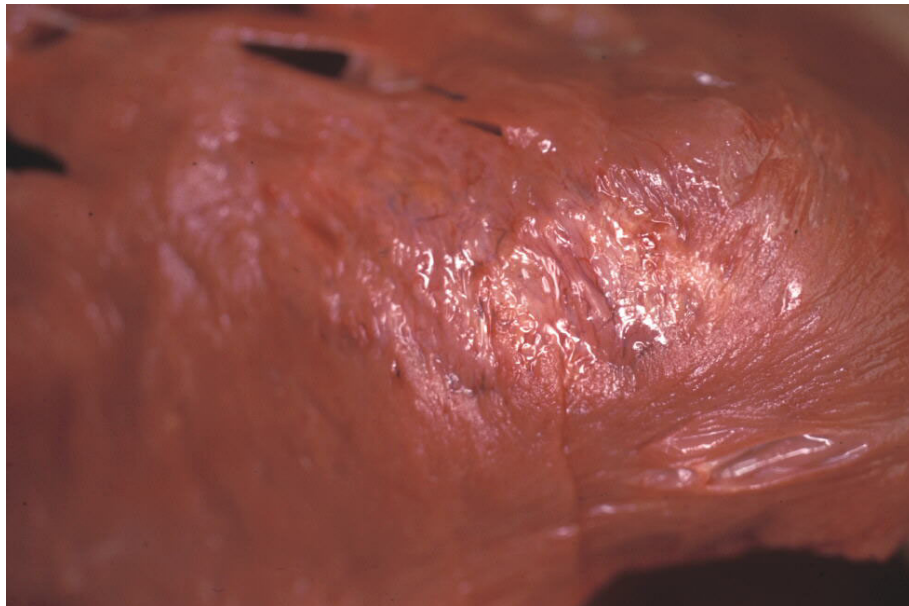


Abbildung 3.4. Makroskopisch alter Myokardinfarkt (Fall 6).

In allen untersuchten Fällen zeigten sich histologisch chronisch-ischämische Myokardveränderungen (Abbildung 3.5). Darüber hinaus konnte in Fall 6 eine floride Myokarditis nachgewiesen werden. In der immunhistochemischen Darstellung mit dem Antikörper gegen LCA ließen sich in den anderen Fällen keine pathologischen entzündlichen Infiltrate nachweisen.

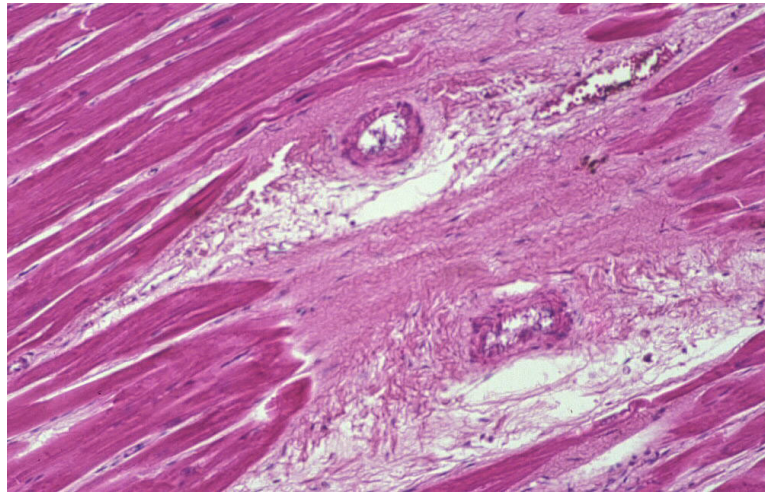


Abbildung 3.5a. Myokardfibrose (Fall 4, H&E, Originalvergrößerung 100x).

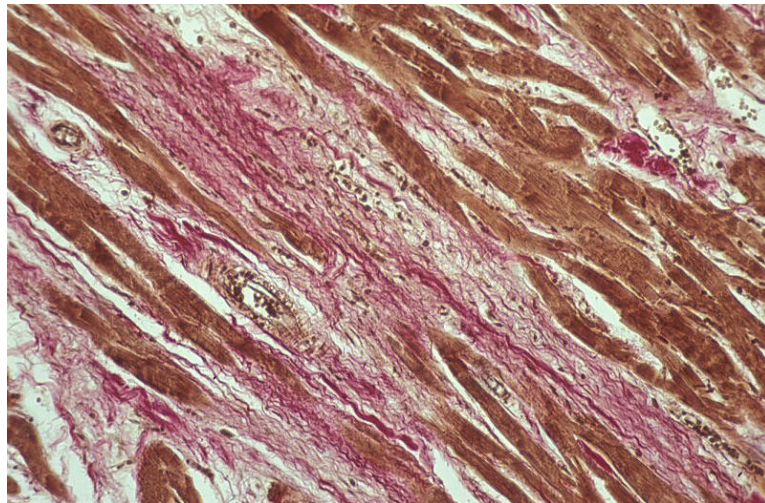


Abbildung 3.5b. Myokardfibrose (Fall 6, van Gieson Elastica, Originalvergrößerung 100x).

An den **Koronararterien** (Tabelle 3.3) wurde bei 9 Fällen eine Arteriosklerose festgestellt, die von geringfügigen Plaques (6 Fälle) bis hin zu deutlichen Ablagerungen mit erheblicher Einengung des Arterienlumens reichte (3 Fälle) (Abbildung 3.6). Bei 2 Fällen wurde ein thrombotischer Verschluss einer Koronararterie festgestellt. Zwei weitere Fälle wiesen im Bereich der Koronararterien eine Muskelbrücke auf.

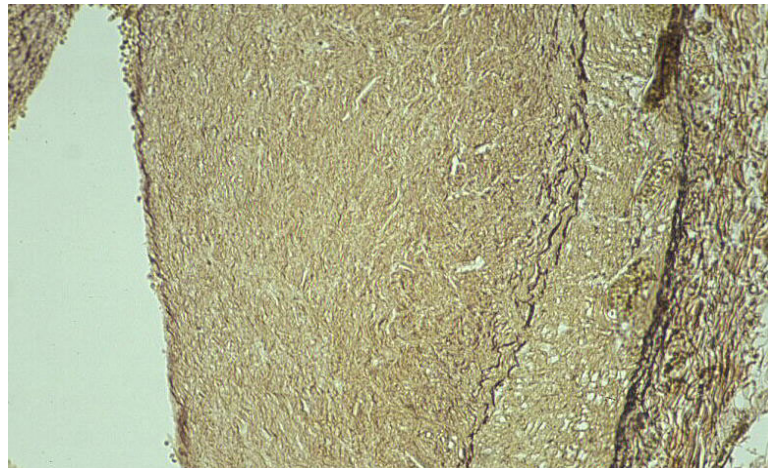


Abbildung 3.6a. Koronarstenose bei einem 35-jährigen Anabolikaabuser
(Fall 8, van Gieson Elastica, Originalvergrößerung 100x).

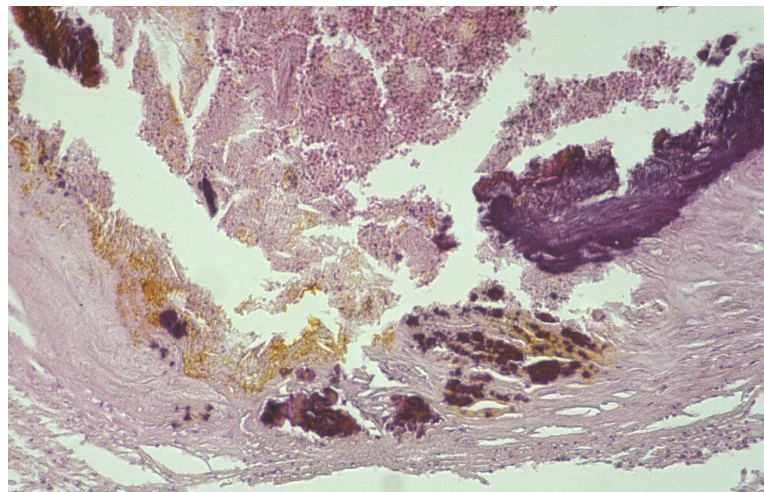


Abbildung 3.6b. Ausgeprägte Koronarsklerose bei einem 45-jährigen Anabolikaabuser
(Fall 10, H&E, Originalvergrößerung 100x).

Weitere Befunde umfassten eine Verkalkung der Aortenklappen sowie ein beginnendes Aneurysma an der Ventrikelrückwand links (Tabelle 3.3).

Fall	Gewicht (g)	Koronararterien	Herzbefunde
1	480	Deutlich einengende Koronarsklerose	Herzhypertrophie (Ventrikeldicke links 20mm, rechts 5mm), Myokardfibrose
2	536	Geringgradige Atheromatose	Herzhypertrophie, feinfleckige Myokardfibrose
3	423	Koronarsklerose, koronare Muskelbrücke	Feinfleckige Myokardfibrose
4	636	Kein pathologischer Befund	Herzhypertrophie, feinfleckige Myokardfibrose
5	449	Koronaratheromatose frischer Thrombus in der linken Koronararterie, koronare Muskelbrücke	Herzhypertrophie, herzsptizennah mehrere alte Infarkte, Muskelverdickung im Bereich der linken Ausflussbahn, feinfleckige Myokardfibrose, frischer Infarkt
6	502	Koronaratheromatose	Herzhypertrophie, narbige Schwielen im Septum und der Vorderwand des linken Ventrikels, frischer kleinerer Infarkt, Myokarditis
7	424	Geringgradige Koronarsklerose	Dilatation rechter Vorhof, Schwielen, frischer Infarkt
8	581	Koronarsklerose mit hochgradiger einengender Beetbildung	Herzhypertrophie, ventrikuläre Dilatation, alte und frische Infarktbezirke der Ventrikelhinter- und -vorderwand und des Septums, beginnendes Aneurysma an der Ventrikelhinterwand links, feinfleckige Myokardfibrose
9	472	Koronarsklerose	Herzhypertrophie, Schwielen, frischer Infarkt
10	669	Deutlich einengende Koronarsklerose, thrombotischer Verschluss der rechten Koronararterie	Konzentrische Herzhypertrophie (Ventrikeldicke links 22mm, rechts 6mm), Verkalkungen der Aortenklappe, älterer kleiner Infarkt, feinfleckige Myokardfibrose

Tabelle 3.3. Herzveränderungen der untersuchten Anabolikatodesfälle.

3.4 Blutgefäße

Neben den bereits oben erwähnten Veränderungen der Koronararterien zeigten sich auch an der A. carotis sowie an der thorakalen und abdominalen Aorta arteriosklerotische Veränderungen. Im Bereich der A. carotis reichten die Veränderungen von geringen, weichen Atherombeeten (7 Fälle) bis über deutliche, den Gefäßquerschnitt einengende Arteriosklerose (3 Fälle). Im Bereich der thorakalen und abdominalen Aorta wurde in 4 Fällen eine geringgradige Lipoidose, in 4 Fällen eine geringgradige Atheromatose, in einem Fall ein schwere Arteriosklerose mit z.T. kalkharten Beeten und in einem weiteren Fall eine sehr starke Arteriosklerose mit teils porzellanartiger Beetbildung, kalkharten Einlagerungen und geschwürigen Aufbrüchen, aufgefunden (Tabelle 3.4).

Fall	A. carotis	Aorta
1	Deutlich einengende Arteriosklerose	Geringgradige Atheromatose
2	Geringgradige Atheromatose	Geringgradige Lipoidose
3	Geringgradige Atheromatose	Geringgradige Lipoidose
4	Geringgradige Atheromatose	Geringgradige Atheromatose
5	Deutlich einengende Arteriosklerose	Geringgradige Lipoidose
6	Geringgradige Atheromatose	Geringgradige Lipoidose
7	Geringgradige Atheromatose	Geringgradige Atheromatose
8	Deutlich einengende Arteriosklerose	Starke, teils porzellanartige Arteriosklerose mit geschwürigen Aufbrüchen
9	Geringgradige Atheromatose	Geringgradige Atheromatose
10	Geringgradige Atheromatose	Bis kalkharte Arteriosklerose

Tabelle 3.4. Vaskuläre Veränderungen der untersuchten Anabolikatodesfälle.

3.5 Leber

Der Referenzwert des Lebergewichts liegt zwischen 1500-2000g (Schiebler et al, 1997). Bei den untersuchten Lebern wurde in 9 von 10 Fällen ein Überschreiten dieses Wertes festgestellt, lediglich bei einem Fall lag das Lebergewicht mit 1772g im Normbereich. Das durchschnittliche Gewicht der untersuchten Lebern lag bei 2443g und damit mehr als 20% über der obersten Grenze des Referenzwerts (Tabelle 3.5). Neben der Hepatomegalie wurden in 2 Fällen Adenome (Abbildung 3.7), in einem Fall eine fokale noduläre Hyperplasie (Abbildung 3.8) und in 1 Fall 2 Hämangiome aufgefunden.

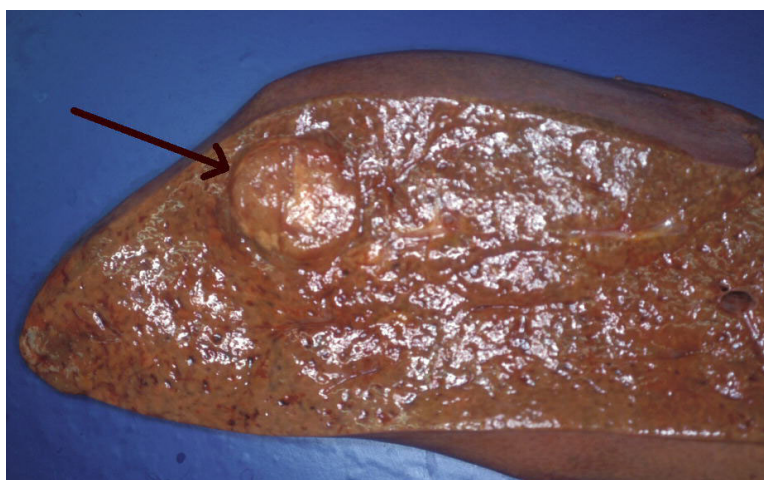


Abbildung 3.7. Leberadenom bei Anabolikamissbrauch (Fall 4).

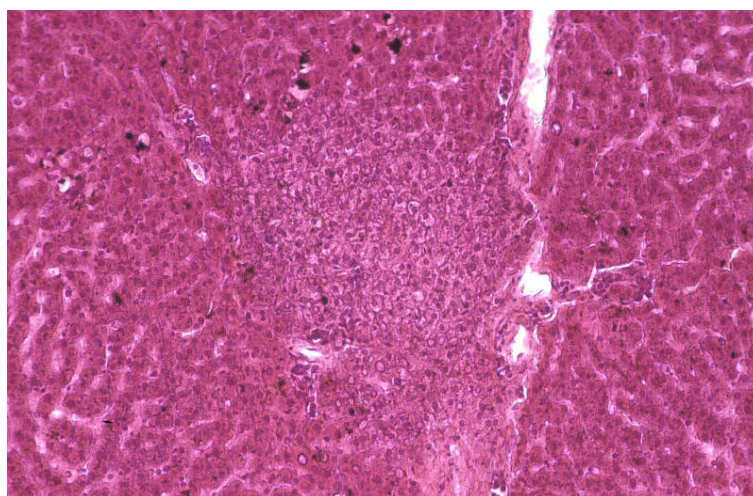


Abbildung 3.8. fokale noduläre Hyperplasie bei Anabolikamissbrauch (Fall 9, H&E, Originalvergrößerung 100x).

Histologisch zeigte sich neben einer Leberverfettung unterschiedlichen Ausmaßes in 8 Fällen (Abbildung 3.9), bei 5 Personen eine zentrolobuläre Cholestase, in 4 Fällen eine periportale Fibrose, in 3 Fällen periportale lymphozytäre Infiltrate und in 1 Fall eine Gallengangsproliferation (Tabelle 3.5).

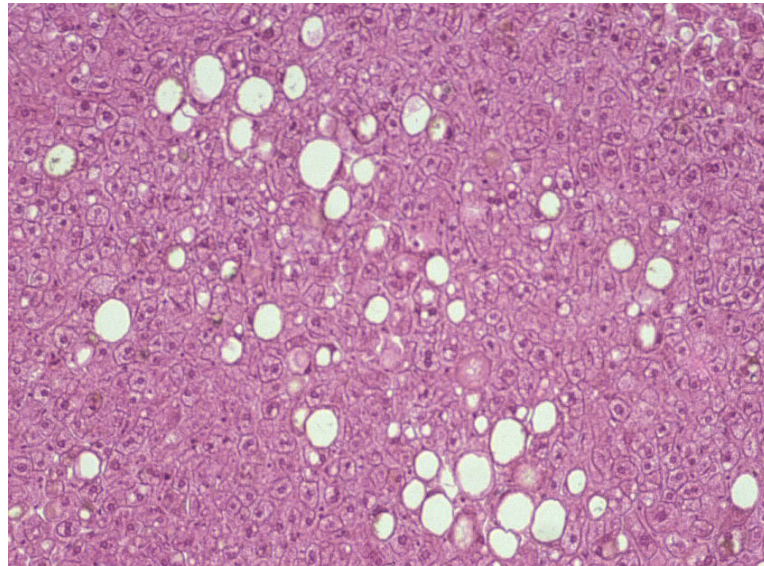


Abbildung 3.9. Leberzellverfettung bei Anabolikamissbrauch
(Fall 3, H&E, Originalvergrößerung 100x).

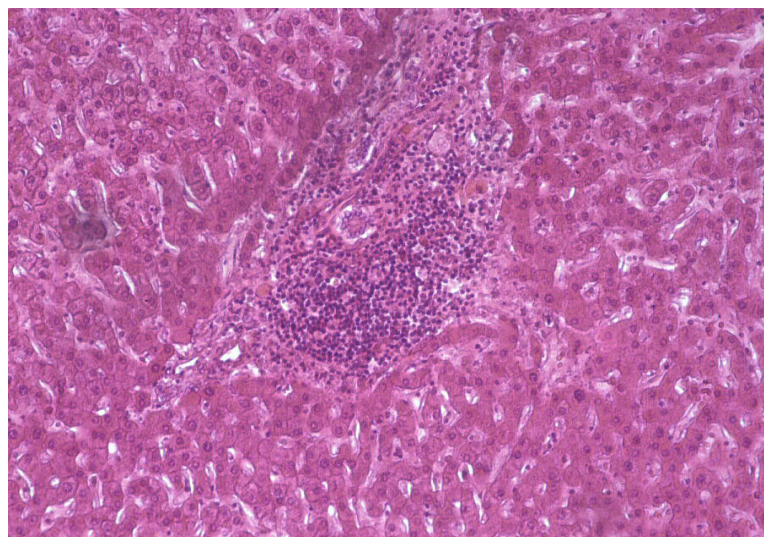


Abbildung 3.10. periportale lymphozytäre Infiltrate bei Anabolikamissbrauch
(Fall 5, H&E, Originalvergrößerung 100x).

Fall	Gewicht (g)	Leber
1	2454	Etwa 30%ige Verfettung
2	2532	Kirschgroßes Adenom, massive Stauung, geringgradige Leberverfettung und Fibrose
3	1772	2 bis erbsengroße Hämangiome, feintropfige Verfettung, geringgradige zentrolobuläre Cholestase
4	2879	Gelbe Dystrophie, multiple Adenome, periportale Fibrose, Gallengangsproliferation, zentrolobuläre Cholestase
5	2630	Verfettung, geringgradige zentrolobuläre Cholestase, periportale lymphozytäre Infiltrate
6	2150	Geringgradige Verfettung, geringgradige zentrolobuläre Cholestase , periportale lymphozytäre Infiltrate
7	2100	Akute Stauung, periportale lymphozytäre Infiltrate
8	2545	Geringgradige Verfettung, periportale Fibrose
9	2556	Verfettung, geringgradige zentrolobuläre Cholestase, fokale noduläre Hyperplasie
10	2816	Verfettung, Stauung, periportale Fibrose

Tabelle 3.5. Leberveränderungen der untersuchten Anabolikatodesfälle.

3.6 Lungen

Bei der Untersuchung der Lungen konnte in allen 10 Fällen keine wesentliche Arteriosklerose oder Thrombembolie nachgewiesen werden. Die in Fall 4 vorhandenen Schocklungen traten im Rahmen des Multiorganversagens auf. Das in 5 Fällen beobachtete Lungenödem ist in seiner Entstehung als präterminales Ereignis zu werten, gleiches gilt für die in 2 Fällen aufgetretene Aspiration.

Fall	Lunge
1	Lungenödem
2	Lungenödem
3	Kein pathologischer Befund
4	Schocklungen
5	Geringgradige Blutaspiration
6	Akute Stauung, Lungenödem
7	Hämorrhagisches Lungenödem
8	Bronchitis, Aspiration
9	Aspiration
10	Lungenödem

Tabelle 3.6. Lungenbefunde der untersuchten Anabolikatodesfälle.

3.7 Nieren

Die Nieren waren weitgehend ohne pathologischen Befund. Lediglich bei 2 Personen fanden sich stark vergrößerte Nieren. In 6 Fällen wurde spärliches Fettgewebe dokumentiert. Weiterhin zeigte sich bei 4 Nieren eine akute Stauung sowie in 6 weiteren Fällen eine Arteriosklerose (Abbildung 3.11; Tabelle 3.7).

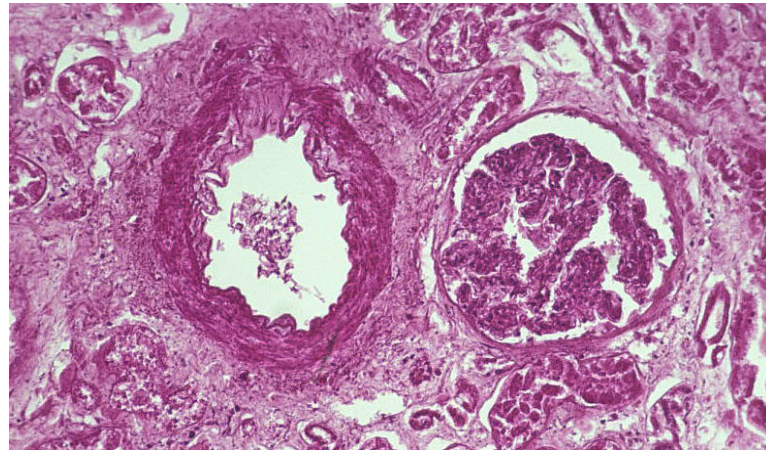


Abbildung 3.11. Arteriosklerose im Bereich einer Nierenarterie bei Anabolikamissbrauch (Fall 3, H&E, Originalvergrößerung 100x).

Fall	Nieren
1	Akute Stauung, Arteriosklerose
2	Spärliches Fettgewebe, geringgradige Arteriosklerose
3	Spärliches Fettgewebe, Arteriosklerose
4	Spärliches Fettgewebe, sehr groß, geschwollen, verwaschene Markrindenzzeichnung, geringgradige Arteriosklerose
5	Spärliches Fettgewebe, akute Stauung, geringgradige Arteriosklerose
6	Kein pathologischer Befund
7	Spärliches Fettgewebe, akute Stauung
8	Akute Stauung
9	Geringgradige Arteriosklerose
10	Spärliches Fettgewebe, stark vergrößert, akute Stauung

Tabelle 3.7. Nierenbefunde der untersuchten Anabolikatodesfälle.

3.8 Nebennieren und Schilddrüse

Die Nebennieren wiesen in 1 Fall ein auffallend schmales Nebennierenmark und in einem Fall kleine Rindenadenome auf, ansonsten waren makroskopisch und mikroskopisch keine pathologischen Befunde feststellbar (Tabelle 3.8).

Die Schilddrüsen waren bis auf 4 Fälle ohne pathologischen Befund. Davon wurden in 2 Fällen sehr kleine Schilddrüsen beobachtet, in einem Fall ein leicht vergrößertes Organ und bei einem weiteren Fall ein verkleinerter linker und deutlich hypertrophierter rechter Lappen (Tabelle 3.8).

Fall	Nebennieren	Schilddrüse
1	Kein pathologischer Befund	Linker Lappen verkleinert, rechter Lappen deutlich vergrößert
2	Kein pathologischer Befund	Kein pathologischer Befund
3	Nebennierenrindenadenom	Kein pathologischer Befund
4	Sehr schmales Nebennierenmark	Sehr kleine Schilddrüse
5	Kein pathologischer Befund	Kein pathologischer Befund
6	Kein pathologischer Befund	Kein pathologischer Befund
7	Kein pathologischer Befund	Kleine Schilddrüse
8	Kein pathologischer Befund	Kein pathologischer Befund
9	Kein pathologischer Befund	Leichte Hypertrophie
10	Kein pathologischer Befund	Kein pathologischer Befund

Tabelle 3.8: Nebennieren- und Schilddrüsenbefunde der untersuchten Anabolikatodesfälle.

3.9 Hoden und Prostata

Bei der Untersuchung der Prostata konnte keine pathologischen Befunde erhoben werden. Bei den Samenbläschen fiel in 4 Fällen eine spärliche Sekretmenge auf. Die Befundung der Hoden ergab in 5 Fällen eine beidseitige Atrophie (Abbildung 3.12). In einem Fall wurde neben der Hodenatrophie eine walnussgroße Zyste im rechten Hoden aufgefunden. Außerdem war bei 2 Männern nur 1 Hoden vorhanden. In einem weiteren Fall fand sich neben einer Hodenatrophie noch eine deutliche Fibrose (Tabelle 3.9).

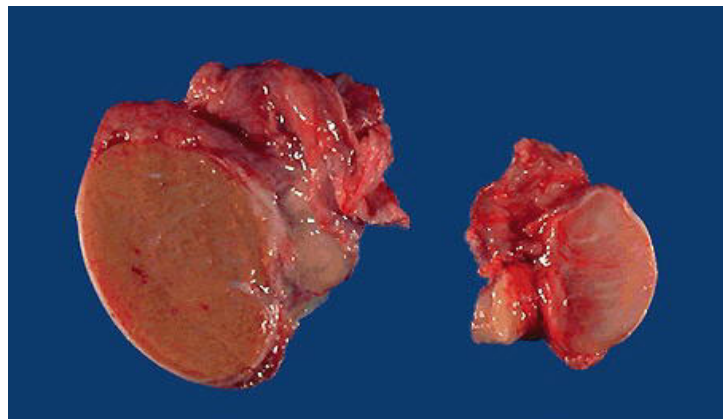


Abbildung 3.12. Hodenatrophie bei Anabolikamissbrauch (rechts) im Vergleich zu einem Normalbefund.

Fall	Samenbläschen	Hoden
1	Spärlich Sekret	Nur ein Hoden vorhanden
2	Spärlich Sekret	Hodenatrophie (Walnussgröße)
3	Reichlich Sekret	Kein pathologischer Befund
4	Geringe Menge an eingedicktem Sekret	Hodenatrophie (Haselnussgröße), walnussgrosse Zystenbildung rechts
5	Spärlich Sekret	Hodenatrophie
6	Spärlich Sekret	Hodenatrophie
7	Reichlich Sekret	Kein pathologischer Befund
8	Reichlich Sekret	Leichte Hodenatrophie, Fibrose
9	Reichlich Sekret	Nur ein Hoden vorhanden
10	Reichlich Sekret	Kein pathologischer Befund

Tabelle 3.9 Samenbläschen und Hodenveränderungen der untersuchten Anabolikatodesfälle.

3.10 Gehirn

Bei der Untersuchung des Gehirns konnte in einem Fall das Vorliegen eines Morbus Fahr (bilaterale striatopallidodentale Kalzinose) festgestellt werden, dessen Zusammenhang mit Anabolikakonsum bislang noch ungeklärt ist (Abbildung 3.13; Büttner et al. 2001).

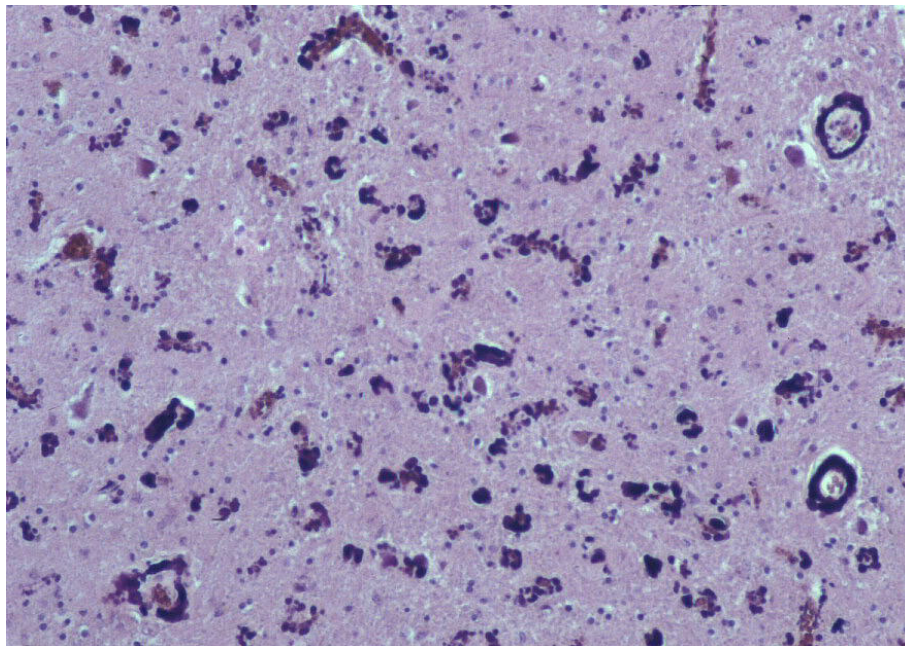


Abbildung 3.13. hochgradige Kalkablagerungen im Bereich der Basalganglien (M. Fahr, Fall 6, HE, Originalvergrößerung 100x).

Des Weiteren fiel in allen Fällen ein Hirnödem unterschiedlichen Grades und in 6 Fällen hypoxische Nervenzellveränderungen auf. Bei 3 Gehirnen wurden einzelne perivaskuläre Hämosiderinablagerungen festgestellt, wobei zusätzlich bei einem Fall geringgradige perivaskuläre Lymphozyteninfiltrate nachgewiesen werden konnten (Tabelle 3.10). Die Hirngrundarterien zeigten in allen Fällen keine wesentlichen arteriosklerotischen Veränderungen, jedoch waren die intrazerebralen Gefäße in 5 Fällen teils wandverdickt.

Fall	Gewicht (g)	Hirnbefunde
1	1513	Hochgradiges Hirnödem, ausgeprägte hypoxische Nervenzellveränderungen, einzelne perivaskuläre Hämosiderinablagerungen
2	1591	Hochgradiges Hirnödem, hypoxische Nervenzellveränderungen, intrazerebrale Gefäße teils wandverdickt
3	1529	Subarachnoidalblutung links, mäßiggradiges Hirnödem, intrazerebrale Gefäße teils wandverdickt, hypoxische Nervenzellveränderungen
4	1363	Geringgradiges Hirnödem, hypoxische Nervenzellveränderungen, Körnerzellnekrose
5	1362	Geringgradiges Hirnödem, intrazerebrale Gefäße teils wandverdickt, hypoxische Nervenzellveränderungen, einzelne perivaskuläre Hämosiderinablagerungen, ältere kleine Blutung im Kleinhirn
6	1453	Ausgeprägtes Hirnödem, symmetrische kalkharte Einlagerungen im Bereich von Basalganglien und Kleinhirn (M. Fahr)
7	1435	Mäßiggradiges Hirnödem, geringgradige hypoxische Nervenzellveränderungen.
8	1428	Mäßiggradiges Hirnödem, hypoxische Nervenzellveränderungen, einzelne perivaskuläre Hämosiderinablagerungen
9	1477	Mäßiggradiges Hirnödem, intrazerebrale Gefäße teils wandverdickt, deutliche hypoxische Nervenzellveränderungen, vereinzelt perivaskuläre Hämosiderinablagerungen und Lymphozyteninfiltrate
10	1600	Ausgeprägtes Hirnödem, intrazerebrale Gefäße teils wandverdickt, hypoxische Nervenzellveränderungen

Tabelle 3.10 Hirnveränderungen der untersuchten Anabolikatodesfälle.

3.11 Dermatologische Auffälligkeiten

Im Bezug auf Hautveränderungen konnten in 4 Fällen Überdehnungsnarben im Bereich der oberen Extremitäten festgestellt werden. Bei einem Fall fielen eine sehr ausgeprägte Behaarung im Brust- und Bauchbereich auf; wohingegen sich bei einem anderen Mann knotige Gewebsverhärtungen im Unterhautfettgewebe der Oberarme sowie zahlreiche Pusteln zeigten. Darüberhinaus fanden sich in 5 Fällen meist multiple frischere und ältere Injektionsstellen an unterschiedlichen Körperregionen (Tabelle 3.11).

Fall	Dermatologische Auffälligkeiten
1	Multiple Injektionsstellen an Ellenbeuge, Oberschenkel und Fußrücken
2	Überdehnungsnarben entlang der rechten Oberarminnenseite, multiple Injektionsstellen am Oberschenkel
3	Deutliche Geheimratseckenbildung
4	Überdehnungsnarben entlang der vorderen Achselfalten, deutliche Geheimratseckenbildung, multiple Injektionsstellen an beiden Unterarmen
5	Brust und Bauch sehr ausgeprägt behaart
6	Kein pathologischer Befund
7	Kein pathologischer Befund
8	Überdehnungsnarben an beiden Oberarmen, Schultervorderseite sowie der oberen Brustkorbpartie. Pusteln an Rücken, Schultern, seitlichen Brustkorbwand und der Oberarme, knotige Gewebsverhärtungen im Unterhautfettgewebe der Oberarme, Injektionsstelle in der linken Gesäßhälfte
9	Multiple Injektionsstellen an der Handgelenksbeugeseite
10	Überdehnungsnarben an beiden Oberarmen

Tabelle 3.11. Dermatologische Auffälligkeiten der untersuchten Anabolikatodesfälle.

3.12 Sonstige Befunde

An weiteren Befunden wurden neben dem auffällig muskulösen Habitus in allen Fällen deutlich vergrößerte Halslymphknoten in 4 Fällen festgestellt. Ferner eine Pankreasfibrose und bei einer Person strichförmige Narben an beiden Handgelenksbeugeseiten im Sinne älterer versuchter Pulsaderschnittverletzungen (Tabelle 3.12).

Fall	Sonstige Auffälligkeiten
1	Athletischer Körperbau, deutlich vergrößerte Halslymphknoten
2	Massive Muskelhypertrophie, strichförmige Narben an den Handgelenkbeugeseiten, deutlich vergrößerte Halslymphknoten, 1 Jahr a.m. Klinikaufenthalt wegen "Ecstasy"-Intoxikation
3	Sehr muskulöser Körperbau
4	Extrem muskelkräftiger Körperbau, fast fehlendes Unterhautfettgewebe, Pankreasfibrose
5	Massive Muskelhypertrophie, Notizbuchaufzeichnungen der letzten 4 Wochen über Anabolikaeinnahme aufgefunden
6	Deutliche Muskelhypertrophie, deutlich vergrößerte Halslymphknoten
7	Sehr muskelkräftiger Körperbau
8	Starke Muskelhypertrophie an Rumpf und Gliedmaßen
9	Erhebliche Muskelhypertrophie, deutlich vergrößerte Halslymphknoten
10	Ausgesprochen muskulöser Körperbau, deutliche Voralterung

Tabelle 3.12 Sonstige Auffälligkeiten der untersuchten Anabolikatodesfälle.

4 Diskussion

In der Literatur gibt es zwar eine Vielzahl an klinischen Befunden und Fallberichten, sowie Untersuchungen an Tiermodellen, aber nur wenige Autopsieberichte über morphologische Veränderungen nach Einnahme von AAS. Ziel der vorliegenden Arbeit war daher die systematische Untersuchung von Anabolikatodesfällen zur Aufklärung bzw. dem tatsächlichen Nachweis der Auswirkungen von AAS auf den Menschen. Hierbei zeigte sich eine Schädigung vor allem im Bereich von kardioaskulärem System, Leber und Hoden.

4.1 Kardiovaskuläres System

Die Beobachtung, dass AAS zu einer Herzhypertrophie führen können, konnte, analog zu anderen Studien (Dickermann et al. 1997; Melchert und Welder 1995; Sader et al. 2001; Thiblin et al. 2000), bestätigt werden. Über das Herzgewicht von Personen mit chronischem AAS-Abusus finden sich in der Literatur allerdings nur sehr spärliche Angaben (Madea und Grellner 1996; Tischer et al. 2003). In der vorliegenden Arbeit lag das Herzgewicht mit einem Durchschnittsgewicht von 517g (423g-669g) deutlich über dem Referenzwert.

Pathophysiologisch machten Koenig et al. (1982) an Rattenherzen die Feststellung, dass Testosteron über eine Zunahme der RNA-Aktivität zu einer gesteigerten Proteinsynthese und damit auch zu einer Herzhypertrophie führen kann. Widerstandstraining ohne Missbrauch von AAS kann zwar ebenso eine linksventrikulären Hypertrophie hervorrufen (Fleck et al. 1989), demgegenüber steht jedoch die Beobachtung anderer Autoren, dass Widerstandstraining die linksventrikuläre Herzmuskelmasse nicht verändert (Haykowsky et al. 2000). Urhausen und Kindermann (1989) gehen wiederum davon aus, dass die Einnahme von AAS in Kombination mit exzessivem Widerstandstraining zu einer Hypertrophie des linken Ventrikels führen kann.

Neben der Herzhypertrophie fielen eine feinfleckige Myokardfibrose (n=5) und alte Infarktbezirke/Schwielengebilde (n=6) auf. Zu ähnlichen Ergebnissen kamen auch

andere Autoren, die ischämische Myokardschädigungen bis hin zu Myokardinfarkten bei Personen mit AAS-Missbrauch beschrieben (Büttner et al. 2001; Fineschi et al. 2001; Godon et al. 2000; Hausmann et al. 1998; Luke et al. 1990; Thiblin et al. 2000). Als Ursache wurden von den Autoren Koronarspasmen, eine gesteigerte Atherogenese, verstärkte Thrombozytenaggregation sowie direkte kardiotoxische Effekte diskutiert.

Wie bereits oben erwähnt, starben in der vorliegenden Studie insgesamt 4 der obduzierten Personen an kardialen Versagen. In den Koronararterien konnte dabei in 2 Fällen ein thrombotischer Verschluss einer Koronararterie nachgewiesen werden. Eine erhöhte Thrombosegefahr wurde mit dem Konsum von AAS in Verbindung gebracht (Nieminem et al. 1996) und in Tierversuchen konnte die Vermutung, dass AAS eine erhöhte Thrombosegefahr induzieren vielfach nachgewiesen werden (Emms und Lewis 1984; Uzunova et al. 1977). Auslöser oder Verursacher der Thrombose kann möglicherweise ein erhöhter Homocysteinspiegel sein (Ebenbichler et al. 2001). Grace et al. (2003) berichteten ferner, dass es unter chronischer Einnahme von AAS zu einem erhöhten CRP (C-reaktives Protein) kommt und damit das Auftreten thrombembolischer Ereignisse begünstigt wird.

Eine weitere Rolle könnte auch eine Testosteron-induzierte erhöhte Thrombozytenaggregation und damit verbunden eine erhöhte Thromboseneigung spielen (Johnson et al. 1977; Shapiro et al. 1999). Zu dieser Hypothese gelangten die Autoren, als sie bei männlichen Ratten im Vergleich zu weiblichen Ratten eine erhöhte Thrombozytenaggregation feststellten. Nach operativer Entfernung der Keimdrüsen zeigte sich bei den männlichen Ratten eine Erniedrigung und bei den weiblichen Ratten eine Erhöhung der Thrombozytenaggregation. Wurden die Ratten mit Testosteron vorbehandelt, kam es bei beiden Geschlechtern zu einer Zunahme der Thrombozytenaggregation. Gleichartige Versuche an Meerschweinchen bestätigten diese Befunde (Johnson et al. 1977). Shapiro et al. (1999) zeigten, dass Testosteron die Aktivität von Thromboxan A₂-Rezeptoren sowie die Thrombozytenaggregation erhöht und damit indirekt in Zusammenhang mit einem erhöhten Thromboserisiko steht.

AAS können aber auch direkt einen toxischen Effekt auf die Gefäßwand ausüben. So wiesen Costarella et al. (1996) an der abdominalen Aorta von Ratten nach, dass Testosteron eine direkt vasodilatierende Wirkung auf die Gefäßwand hat, indem es sowohl über endothelabhängige als auch über endothelunabhängige Mechanismen seine

Wirkung entfaltet. Einen ähnlichen Effekt konnten Yue et al. (1995) gleichfalls aufzeigen, indem sie die abdominale Aorta und die Koronararterien von Hasen bezüglich der Reaktion auf Testosteron untersuchten und feststellten, dass es hierbei zu einer endothelunabhängigen Vasorelaxation kam, die weder von Prostaglandin noch von zyklischem Guanosinmonophosphat (cGMP) vermittelt wurde. Im Gegensatz hierzu stehen die Beobachtung von Nakao et al. (1981), die in den glatten Muskelzellen der Aorta von Ratten nachwies, dass Testosteron eine Hemmung der Prostaglandinsynthese bewirkt.

Als Erklärung für den Herztod bei jungen Sportlern (Fineschi et al. 2001; Hausmann et al. 1998; Luke et al. 1990; Sullivan et al. 1998), die AAS eingenommen hatten, gibt es mehrere Hypothesen. Eine besteht in der Annahme, dass AAS zu einer erhöhten und vorzeitigen Koronararteriosklerose führen können (Cheever und House 1992; McKillop Ballantyne 1987). In der vorliegenden Studie konnten in 9 von 10 Fällen derartige Veränderungen an den Koronararterien nachgewiesen werden, die von einer geringgradigen Atheromatose bis hin zu hochgradig einengender Koronarsklerose reichten. AAS, vor allem nichtaromatisierte AAS (z.B. Stanozolol), können zu einer Erhöhung der hepatischen Triglyzeridlipase (HTGL) führen, die wiederum in der Lage ist HDL zu reduzieren (Thompson et al. 1989). Eine verminderte HTGL führt zu erniedrigten HDL-Spiegeln und erhöht damit indirekt, durch den verminderten Abbau bereits bestehender Plaqueablagerungen, das Atheromatosepotential (Badimon et al. 1990) und damit auch die Gefahr eines plötzlichen Herzversagens. Desweiteren können AAS zu einer Erhöhung der LDL-Fraktion führen (Inigo et al. 2000), wodurch die Plaqueablagerung in den Gefäßen gefördert wird und vermehrt Endothelläsionen auftreten können. Da AAS ferner zu einer Erhöhung der Thrombozytenadhäsionsfähigkeit (Shapiro et al. 1999), zu einer erhöhten Expression an Thromboxan-A₂-Rezeptoren (Ajayi et al. 1995; Shapiro et al. 1999) und im Falle der 17- α alkylierten Steroide zu einer Erhöhung des Plasminogen-Aktivatorspiegels, des Protein C und des Antithrombin III führen können (Ferenchick 1991), kann es zu einer frühzeitigen und gesteigerten Arteriosklerose kommen (Steinberg und Witztum 1990), die wiederum einen thrombotischen Verschluss nach sich ziehen kann.

Die Möglichkeit eines thrombotischen Verschlusses kann aber auch dadurch verstärkt werden, dass AAS die Erythropoese stimulieren und damit den Hämatokrit und die Blutviskosität erhöhen (Alen 1985; Pirnay 2001). Über die Virchow'sche Trias kann

somit die Entstehung einer Thrombose begünstigt werden, womit sich das Risiko für kardiovaskuläre Erkrankungen deutlich erhöht (Gagnon et al. 1994).

Bei einem der obduzierten Personen, der an Herzversagen verstorben war (Fall 4), konnte allerdings anlässlich der histologischen Untersuchung der Koronararterien kein pathologischer Befund erhoben werden. Eine ähnliche Feststellung machten Kennedy und Lawrence (1993), als sie einen 18-jährigen und 24-jährigen Footballspieler, die beide das AAS Oxymesteron nahmen und während des Trainings an plötzlichem Herztod verstarben, untersuchten. Bei der Obduktion waren bis auf eine Myokarditis und eine hypertrophe Kardiomyopathie keine koronarsklerotischen Veränderungen sowie thrombotische Verschlüsse nachweisbar. Eine mögliche Erklärung hierfür besteht in der Annahme, dass AAS direkt auf die glatten Muskelzellen der Arterienwand einwirken, dort die Entstehung vasodilatierender Substanzen (z.B. Stickstoffmonoxid, Prostacyclin) hemmen und einen Vasospasmus auslösen können (Ignarro 1989; Peach et al. 1985). Physiologisch wirkt Stickstoffmonoxid (NO) unter anderem als sogenannter "Endothelium derived relaxing factor" und bewirkt in den Koronararterien über eine vermehrte Aktivität der Guanylatcyclase und der damit erhöhten Umwandlung von Guanosintriphosphat zu cGMP eine Relaxation der glatten Gefäßmuskelzellen (Ignarro 1989; Peach et al. 1985).

Des Weiteren führen AAS wie oben bereits erwähnt zu einem Anstieg von LDL (Inigo et al. 2000). Ein Teil des LDL's kann an der Arterienwand oxidieren (Steinberg und Witztum 1990) und dadurch über eine Hemmung der Freisetzung von NO und vermindertem transformiertem cGMP, die Gefäßrelaxation hemmen (Green et al. 1993; Kugiyama et al. 1990). Greenberg et al. (1974) diskutierten über möglich verminderte Prostacyclinspiegel nach Einnahme von AAS. Nakao et al. (1981) wiesen nach, dass Testosteron in der glatten Gefäßmuskulatur der Aorta von Ratten zu einer Hemmung der Prostacyclinproduktion führt. Im Gegensatz dazu stehen die Ergebnisse von Costarella et al. (1996), die an der abdominalen Aorta von Ratten zeigten, dass Testosteron eine direkte vasodilatierende Wirkung hat. Eine endothelunabhängige Gefäßrelaxation der Aorta und der Koronararterien von Hasen nach Verabreichung von Testosteron konnten auch Yue et al. (1995) nachweisen.

Ferrer et al. (1994) fanden an Hasenarterien heraus, dass die Gabe des AAS Nandrolon am ehesten über die Hemmung der Guanylatcyclase eine verminderte Freisetzung von NO zur Folge hat und es dadurch zu einer verminderten vasodilatatorischen Wirkung an

den arteriellen Gefäßwänden kommen kann. Eine weitere Beobachtung, die diese These stützt, ist das Ergebnis von Ajayi et al. (1995), die an 16 gesunden Männern eine erhöhte Expression des Thromboxan A₂-Rezeptors in Relation zu einem erhöhten Testosteronspiegel nachwiesen.

Eine weitere mögliche Ursache für den plötzlichen Herztod ohne nachweisliche Koronarsklerose oder thrombotische Ereignisse ist die direkt toxische Wirkung von AAS auf die Myozyten, z.B. über eine Schädigung der Mitochondrien. Behrendt und Boffin (1977) und Zaugg et al. (2001) zeigten an Rattenherzen, dass die chronische Einnahme von AAS zu einer Schädigung der Mitochondrien und Myofibrillen führen kann. Zu ähnlichen Ergebnissen an Meerschweinchen kamen auch Appell et al. (1983). Derartige pathologische Veränderungen der Mitochondrien könnten zu einer verminderten Energieversorgung der Herzmuskelzellen führen und somit einen Zelltod verursachen (Zaim und Walter 1992). Untergegangene Myozyten werden dann durch narbiges Gewebe ersetzt und sind damit ein Risikofaktor für Herzrhythmusstörungen (Zaim und Walter 1992). Das Auftreten von Herzrhythmusstörungen bei Sportlern mit Anabolikaabusus wurde bereits mehrfach nachgewiesen (Mewis et al. 1996; Nieminen et al. 1996; Sullivan et al. 1999).

4.2 Leber

In der vorliegenden Arbeit konnte in 9 von 10 Fällen eine Hepatomegalie mit einem mittleren Lebergewicht von 2443g festgestellt werden. Bezüglich der Hepatomegalie nach AAS-Einnahme finden sich in der Literatur nur sehr spärliche Hinweise. Tischer et al. (2003) beschrieben den Fall eines 32-jährigen Bodybuilders, der seit seinem 17. Lebensjahr AAS konsumierte und an einem Myokardinfarkt verstarb. Bei der Obduktion wurden ein Lebergewicht von 2060g sowie eine zentrolobuläre Cholestase festgestellt. Gegensätzlich hierzu sind die Ergebnisse von Bauman et al. (1988). Hier zeigte sich bei Ratten, die über 37 Tage lang 2 mal wöchentlich Stanozolol, täglich proteinreiche Nahrung erhielten und 3 mal pro Woche 30 Minuten in einem Wassertank schwimmen mussten, im Vergleich zu einer Kontrollgruppe ohne Stanozololgabe eine Reduktion des Lebergewichts. Histologisch fanden sich bei den AAS-therapierten Ratten keine Auffälligkeiten. Bei dieser Studie wurde das AAS allerdings über einen

sehr kurzen Zeitraum eingenommen, so dass mögliche Auswirkungen auf die Leber unter Umständen noch nicht nachweisbar waren.

Weiterhin konnte in 8 Fällen eine Leberverfettung unterschiedlichen Schweregrades, in 5 Fällen eine Cholestase, in 4 Fällen eine Fibrose, in 2 Fällen Adenome und jeweils in einem Fall eine fokale noduläre Hyperplasie sowie eine Leberdystrophie beobachtet werden. Die Veränderungen stehen in Einklang mit anderen Berichten, die ein großes Spektrum an hepatischen Veränderungen nach AAS-Missbrauch beschrieben (Chen et al. 1997; Soe et al. 1992; Stimac et al. 2002).

Cholestase:

Turani et al. (1983) führten eine Studie an 11 Patienten durch, die mit alkylierten und nicht-alkylierten AAS behandelt wurden. Hierbei zeigte sich neben den bereits genannten Veränderungen in 9 von 11 Fällen (bei den Patienten, die nicht-alkylierte AAS erhalten hatten) eine Proliferation der Gallenwege, wohingegen bei den Patienten, die Methyltestosteron (ein alkyliertes AAS) erhalten hatten, keine Proliferation der Gallenwege nachgewiesen werden konnte. Eine Gallengangsproliferation konnte in der vorliegenden Studie in einem Fall nachgewiesen werden.

Ein Zusammenhang mit dem Auftreten einer Cholestase nach Missbrauch von AAS konnte auch von anderen Autoren festgestellt werden (Habscheid et al. 1999; Ishak und Zimmermann 1987). Phillips et al. (1978) führten an Ratten, die zuvor Norethandrolon erhalten hatten, elektronenmikroskopische Untersuchungen durch. Hierbei zeigte sich im Bereich der Gallenwege eine Veränderung der Mikrofilamente mit Verlust der Filamentstruktur. Hieraus ergibt sich die These, dass die AAS induzierte Cholestase durch die Ablösung von Mikrofilamenten im Bereich der Gallenwege und dadurch durch eine verminderte Kontraktilität der Gallenwege verursacht wird (Phillips et al. 1978; 1986). Dem gegenüber steht die Beobachtung von Alvaro et al. (1996), die an einem Patienten nach 3-monatiger Gabe von Danazol (17- α alkyliert) mikroskopisch erweiterte Gallenwege mit wenigen bis nicht vorhandenen Mikrovillien und eine Verdickung des Galleninhalts nachwies. Hieraus ergibt sich die Vermutung, dass Danazol zu einer Cholestase der kleinen Gallenwege führen kann. Inwiefern derartige morphologische Veränderungen ebenso bei anderen Medikamenten auftreten bedarf weiterer Untersuchungen.

Peliosis hepatis:

Ein Zusammenhang zwischen der Einnahme von AAS und dem Auftreten einer Peliosis hepatis wurde mehrfach beschrieben (Gordon et al. 1960; Kühböck et al. 1975; Nadell und Kosek 1977; Naeim und Cooper 1973; Paradinas et al. 1977).

Bei der Peliosis hepatis kann man 2 Formen unterscheiden: Die phlebektatische Form, bei der es zu aneurysmatischen Erweiterung der Zentralvenen kommt und die parenchymatöse Form, die auf fokalen Leberzellnekrosen beruht (Yanoff und Rawson 1964). Die Pathogenese der Peliosis hepatis ist noch weitgehend ungeklärt. Anhand von elektronenmikroskopischen Untersuchungen, ergibt sich die Annahme, dass es durch eine Verletzung der Endothelmembran zu einem Blutübertritt in den Disse'schen Raum kommt (Ishak und Zimmermann 1987; Zafrani et al. 1984).

In Untersuchungen an Patienten, denen AAS verabreicht wurden, konnte vielfach in den Lebervenen eine Akkumulation von Hepatozyten festgestellt werden (Paradinas et al. 1977). Daraus könnte nach Ansicht der Autoren eine mechanische Obstruktion und somit eine Dilatation der Lebervenen und Sinusoide resultieren. Die intravenöse Ansammlung von Hepatozyten in Lebervenen scheint durch AAS verursacht zu werden, da mikroskopische Untersuchungen an 300 Patienten mit Peliosis hepatis, die aber keine AAS erhalten hatten, dieses Phänomen nicht zeigten. Stang-Voss et al. (1981) konnten dies an Mäusen, die mit Dianabol behandelt wurden, ebenfalls nachweisen. Untersuchungen an Leberbiopsien von Patienten, die mit AAS behandelt wurden, zeigten eine Erweiterung der Gallengänge, eine verminderte Anzahl an Mikrovillis sowie eine Proliferation des glatten endoplasmatischen Retikulums (Ishak 1981; Orlandi und Jezequel 1966; Paradinas et al. 1977; Schaffner und Raisfeld 1960). Der Mechanismus wie AAS zu einer hepatozellulären Schädigung führen, ist bis jetzt weitgehend unklar, es konnte lediglich festgestellt werden, dass ein Zusammenhang zwischen der Einnahme von AAS und einer Peliosis hepatis besteht (Bagheri und Boyer 1974; Nadell und Kosek 1977; Paradinas et al. 1977).

Lebertumoren:

In der Literatur finden sich eine Vielzahl an Studien und Fallberichten über den Zusammenhang von AAS und dem Auftreten von Lebertumoren, insbesondere hepatozellulären Adenomen (Carrasco et al. 1985; Coombes et al. 1978; Nakao et al. 2000), hepatozellulären Karzinomen (Bartley et al. 2004; Chen et al. 1997; Goldman 1985; Overly et al. 1984; Taylor et al. 1984), Angiosarkomen (Daneshmend und

Bradfield 1979; Falk et al. 1979) und Cholangiokarzinomen (Stromeyer et al. 1979; Turani et al. 1983).

Für die Entstehung eines hepatozellulären Adenoms/Karzinoms sind vor allem 17- α -alkylierte AAS, aber auch nicht-alkylierte AAS verantwortlich (Soe et al. 1992). Turani et al. (1983) berichten hierzu von 2 Fällen bei denen sich unter der Einnahme von nicht-alkylierten AAS (Testosteron Enanthoat und Nandrolon-Decanoat) ein cholangiozelluläres Karzinom und unter der Einnahme von Nandrolon-Decanoat ein hepatozelluläres und cholangiozelluläres Karzinom entwickelt hatte.

Maligne Lebertumoren konnten in dem vorliegenden Untersuchungsgut nicht festgestellt werden. Es fanden sich jedoch wie oben bereits erwähnt ein Adenom und 2 Hämangiome, wobei letztere am ehesten einen Nebenbefund darstellen.

Groot und Biolatti (2004) wiesen an Kühen, die β -Boldenon erhalten hatten, neben vereinzelt Leberzellnekrosen, eine Proliferation der Gallenwege und eine periportale Fibrose nach. Es konnte ferner gezeigt werden, dass AAS neben Thorotrast und oralen Kontrazeptiva in der Lage sind zu einer Hepatozytenhyperplasie, Hyperplasie der sinusoidalen Zellen und Erweiterung der Sinusoide zu führen (Falk et al. 1979). Derartige Veränderungen könnten somit die Entwicklung eines hepatozellulären Karzinoms/Adenoms sowie eines Angiosarkoms induzieren (Turani et al. 1983). AAS sollen somit als ein Tumor-Promoter fungieren, der einen vorbestehenden Tumor schneller wachsen lässt oder einen benignen Tumor in einen malignen Tumor transformiert (Scheuer et al. 1979). Diese These konnte Erdstein et al. (1989) in Tierversuchen unterstützen. Ein weiterer möglicher Zusammenhang zwischen der Einnahme nicht-alkylierter AAS und dem Auftreten eines cholangiozellulären Karzinoms sehen Turani et al. (1983) in der Tatsache, dass es durch die Einnahme nicht-alkylierter AAS zu einer Proliferation der Gallenwege gekommen war und ein Patient von neun Patienten ein cholangiozelluläres Karzinom entwickelt hatte.

4.3 Nebennieren und Nieren

Bis auf stark vergrößerte Nieren in 2 Fällen und einer Arteriosklerose der Nierenarterien unterschiedlichen Schweregrades in 6 Fällen, zeigten beide Organe keine pathologischen Auffälligkeiten.

Ein Fallbericht beschreibt einen 27-jährigen Bodybuilder, der seit 18 Monaten Clenbuterol, Testosteron, Kreatin und vermehrt Proteinprodukte einnahm und aufgrund erhöhten Nierenparameter untersucht wurde. Mittels Nierenbiopsie konnte eine Nephrosklerose festgestellt werden. (Hartung et al. 2001). Die Kombination aus Methandion und Kreatin (200g/täglich) führten bei einem 22-jährigen Bodybuilder zu einer Glomerulonephritis (Revai et al. 2003). Inwieweit AAS direkt oder indirekt über ein erhöhtes Arterioskleroserisiko eine Nephrosklerose verursachen können oder die vermehrte Aufnahme von Eiweiß und Kreatin allein oder in Kombination zu diesem Krankheitsbild führen können, bleibt weiter zu diskutieren.

Ein akutes Nierenversagen wird ebenfalls im Zusammenhang mit der Einnahme von AAS gesehen (Habscheid et al. 1999). Im Gegensatz hierzu stehen Untersuchungen mit Nandrolon-Decanoat an hämodialysepflichtigen Patienten, die aufgrund des antiproteinkatabolen Effekts von AAS zu einer Verbesserung der Nahrungsparameter sowie des Hämatokrits geführt hatten (Barton Pai et al. 2002). Eine Verschlechterung der bereits vorgeschädigten Niere konnte nicht beobachtet werden. In diesem Zusammenhang muss aber erwähnt werden, dass in dieser Studie nur geringe Dosierungen an Nandrolon-Decanoat (25mg/Woche, 100mg/2. Woche) appliziert wurden. Weitere Studien zeigten ähnliche Ergebnisse (Gaughan et al. 1997; Johansen et al. 1999). Doane et al. (1975) beobachteten an 6 Frauen mit chronischem hämodialysepflichtigem Nierenversagen bei Gabe von Nandrolon-Decanoat in physiologischer Dosierung mitunter einen leichten Anstieg des Kreatinins. Stanozolol hingegen beeinflusste nach einmaliger Gabe in physiologischer Dosierung bei Ratten weder die glomeruläre Filtrationsrate noch die Nieren-Clearance (Ryu et al. 1992).

Bryden et al. (1995) und Martorana et al. (1999) beschrieben Nierenzellkarzinome als mögliche Ursache von AAS-Missbrauch. An Ratten, die 2 Jahre lang Oxymetholon erhalten hatten, konnten Phäochromozytome in der Nebenniere sowie Adenome der Nierentubuli festgestellt werden (National Toxicology Program 1999). Tumoröse Veränderungen konnten bei denen in dieser Arbeit untersuchten Fällen an beiden Organen allerdings nicht festgestellt werden.

4.4 Hoden und Prostata

In 5/10 Fällen fand sich in der vorliegenden Studie eine beidseitige Atrophie des Hodengewebes. Derartige Veränderungen wurden auch in der Literatur beschrieben (Al-Ismaïl et al. 2002; Alen 1985; Birkeland 1994; Bolding 2002; O'Sullivan et al. 2000; Payne et al. 2004; Thiblin et al. 2000) und konnten somit bestätigt werden. Durch die exogene Zufuhr von Testosteron und seinen Derivaten kann es zu einem verminderten Gonadotropin und dadurch zur Unterdrückung der Testosteronproduktion kommen (Birkeland et al. 1994; Bhasin et al. 2001; Hartgens et al. 2004). An Zuchthengsten konnte festgestellt werden, dass es unter Behandlung mit 300mg Nandrolon-Decanoat mitunter zu einer verminderten Testosteronsekretion und zu einer Abnahme der Leydig'schen Zellen gekommen war (Nagata et al. 1999). Ähnliches stellte Grockett et al. (1992) an mit Oxandrolon behandelten Ratten fest. Ebenfalls an Ratten, denen zuvor 16 Wochen lang 19-Nortestosteron und Metenolon in superphysiologischen Dosierungen verabreicht wurden, stellten Takahashi et al. (2004) fest, dass es zu einer deutlichen Reduktion der Sertoli-Zellen und Leydig'schen Zellen sowie zu einer kompletten Hemmung der körpereigenen Testosteronproduktion gekommen war. Zusätzlich wurde in der vorliegenden Studie bei 2 Personen nur ein Hoden festgestellt, wobei die Ursache, z.B. angeboren oder entfernt, nicht geklärt werden konnte.

Groot und Biolatti (2004) stellte bei 34 Rindern, die mit β -Boldenon behandelt wurden, neben einer Hodenatrophie sowie einer Degeneration des Keimepithels bei 45% zystische Veränderungen in der Prostata fest. Takahashi et al. (2004) beobachteten an mit 19-Nortestosteron und Metenolon 16 Wochen lang behandelten Ratten eine deutliche Prostatahypertrophie. Maligne Tumorzellen konnte nicht festgestellt werden. Angelsen et al. (1999) führten eine Versuchsreihe an männlichen Ratten durch, denen ab der Pubertät Testosteronenantat verabreicht wurden. Hierbei fiel vor allem eine Hyperplasie des dorsalen Prostatalappens auf. Inwieweit diese Ergebnisse jedoch auf den Menschen zu übertragen sind bleibt jedoch offen.

Berichte über die Entwicklung maligner Hoden- bzw. Prostatatumoren in Zusammenhang mit der Einnahme von AAS sind äußerst selten. Froehner et al. (1999) beschrieben einen jungen Bodybuilder mit chronischen AAS-Abusus, bei dem sich ein intratestikuläres Leiomyosarkom entwickelt hatte. Ein weiterer Fallbericht von Roberts und Essenhigh (1986) schilderte den Fall eines 40-jährigen Bodybuilders, der nach 18-

jährigem Missbrauch oraler und injizierbarer AAS einen Adenokarzinom der Prostata entwickelte. In der Langzeitbehandlung von Tieren mit AAS kann es ebenfalls zur Entwicklung eines Prostatakarzinoms kommen (Noble 1984). Derartige tumoröse Veränderungen an Prostata und Hoden konnte bei dem vorliegenden Untersuchungskollektiv jedoch nicht beobachtet werden.

4.5 Gehirn

In der Literatur werden vereinzelt Fälle berichtet, bei denen nach Einnahme von AAS sowohl ein hämorrhagischer als auch ein ischämischer Schlaganfall auftrat (Akhter et al. 1994; Frankle et al. 1988; Laroche 1990; Pálfi et al. 1997). Ferner wurde über das Auftreten spontaner subduraler Hämatome berichtet (Alaraj et al. 2005). In der vorliegenden Untersuchungsgruppe konnten derartige zerebrovaskuläre Ereignisse nicht nachgewiesen werden. Es fanden sich allerdings in 4 Fällen einzelne perivaskuläre Hämosiderinablagerungen, die als Residuen einer stattgehabten kleineren Blutung anzusehen sind. Darüberhinaus zeigte sich in einem Fall eine kleinere Blutung im Kleinhirn. Die weiterhin erhobenen Hirnbefunde (Stauung, Ödem, hypoxische Nervenzellveränderungen) sind als Folge eines terminalen Geschehens anzusehen.

Das Auftreten eines M. Fahr in einem der hier untersuchten Personen ist bislang im Zusammenhang mit AAS-Missbrauch nicht beschrieben worden. Im gegenständlichen Fall handelte es sich um einen 33-jährigen Mann, der im Rahmen sportlicher Betätigung unerwartet verstarb. Anamnestisch hatte er bis 3 Monate vor seinem Tod über Jahre Anabolika eingenommen. Es waren keine Krankheiten und insbesondere auch keine neurologischen Symptome bekannt. Wie Tabelle 7.5 zu entnehmen ist, kann auch eine Hyperkalzämie nach Aufnahme von AAS auftreten (LaBree 1991). Darüberhinaus zeigten klinische Untersuchungen von Patienten, die mit AAS behandelt wurden, eine Kalzium- und Phosphorretention (Mauras et al. 1994; van Wayjen 1993). Somit könnte es durchaus möglich sein, dass eine Assoziation zwischen dem langjährigen AAS-Missbrauch und dem Auftreten eines M. Fahr besteht. Die negativen toxikologischen Untersuchungsergebnisse widersprechen auch nicht dem vorangegangenen AAS-Missbrauch, da die Länge der Haare nur 3 mm betrug und das Haarwachstum im Mittel 1cm/Monat beträgt (Büttner et al. 2001).

4.6 Haut

Im Bereich der Haut kann es durch den Gebrauch von AAS zu einer cholestatischen Gelbfärbung kommen. Stocker et al. (2002) beschrieben einen 38-jährigen Mann mit Ikterus und Pruritus. Nach eingehender Diagnostik und Anamnese, stellte sich heraus, dass er das AAS Dianabol konsumierte, was letztendlich als wahrscheinlichste Ursache der oben beschriebenen Symptomatik angesehen wurde. Die Gelbfärbung der Haut konnte auch Pavlatos et al. (2001) in einer Literaturübersicht über Oxymetholon, ein 17- α -alkyliertes AAS, das eigentlich zur Behandlung von Anämien von der FDA zugelassen wurde, als häufigste Nebenwirkung bei der Einnahme AAS ausfindig machen. Bei den obduzierten Personen konnte in keinem Fall ein ikterisches Hautkolorit beobachtet werden.

4.7 Synthese und Ausblick

Zusammengefasst belegen die in der vorliegenden Studie aufgezeigten Veränderungen eine weit reichende Organschädigung bei Anabolikamissbrauch mit einer Bevorzugung des kardiovaskulären, hepatischen und reproduktiven Systems. Die Befunde stehen in Einklang mit den bisher in der Literatur beschriebenen Beobachtungen. So konnten insbesondere ausgeprägte Herzveränderungen im Zusammenhang mit der Einnahme von AAS aufgezeigt werden (Myokardhypertrophie, vorzeitige und gesteigerte Koronararteriosklerose, Myokardinfarkte, chronisch-ischämische Schädigungen). Ebenso konnte in 50% der Fälle eine beidseitige Hodenatrophie beschrieben werden. Maligne Lebertumoren konnten in der vorliegenden Studie nicht beobachtet werden. Sie sollen jedoch in direktem Zusammenhang mit dem Missbrauch von AAS stehen (Soe et al. 1992). So kann insbesondere die orale als auch die parenterale Einnahme C17-alkylierter AAS zur Entwicklung hepatozellulärer Adenome/Karzinome führen, wohingegen die Einnahme nicht-alkylierter AAS nur sehr geringe Effekte auf die Hepatozyten bzw. die Entstehung von Lebertumoren haben sollen (Bartley et al. 2004; Marquard et al. 1961; Soe et al. 1992). Ob es sich hierbei jedoch um Zufallsbefunde handelt oder ob eine Beziehung zwischen der Einnahme von AAS und dem Auftreten von Lebertumoren ist bislang noch nicht geklärt.

Von welcher Steroidklasse welche Veränderungen hauptsächlich verursacht wurden ist aufgrund der Tatsache, dass Konsumenten häufig mehrere AAS in hohen Dosierungen kombinieren (Mottram und George 2000), schwer zu sagen und bedarf hinsichtlich der Interaktion einzelner Substanzen untereinander, möglicher Potenzierung der Medikamentenwirkung untereinander sowie der Art der Dosierung einzelner AAS weiterer Untersuchungen.

Ein wichtiges Ergebnis der vorliegenden Studie ist die Feststellung, dass Personen, die AAS verwenden, dazu neigen auch weitere Substanzen zu konsumieren (Opiate, Cannabinoide, Benzodiazepine) bzw. nach Beendigung eines AAS-Missbrauchs auf andere Substanzen im Sinne einer Suchtverlagerung umzusteigen. Ähnliche Beobachtungen finden sich auch in der Literatur (Hall et al. 2005; Kanayama et al. 2003; Meilmann et al. 1995; Roccella et al. 2005; Striegel et al. 2006; Trenton und Currier 2005). So zeigten Arvary und Pope (2000) an 227 Männern die opiatabhängig waren auf, dass 21 zuvor AAS eingenommen hatten. Keiner dieser 21 Männer hatte vor dem AAS-Konsum Opioide konsumiert. 18 gaben ferner an, aufgrund der Nebenwirkungen der AAS (Schlaflosigkeit und Unruhe) mit der Einnahme von Opioiden begonnen zu haben, wobei 14 von 21 Männern die Opioide aufgrund von Depressionen einnahmen. Eine weitere Studie an 1881 Schülern mit einem Durchschnittsalter von 14,9 Jahren wies nach, dass 6,5% der Jungen und 1,5% der Mädchen AAS konsumierten. Es zeigte sich unter den Anabolikakonsumenten, dass es bei 33% zusätzlich zu einem vermehrten Konsum von Cannabis, Alkohol, Zigaretten und injizierbaren Drogen gekommen war (DuRant et al. 1993).

Diese Beobachtungen lassen somit die Annahme zu, dass AAS eine Einstiegsdroge sein können bzw. sich das Risiko für weiteren Drogenmissbrauch durch den Konsum von AAS erhöht. Durch die meist gewohnte intravenösen Verabreichung könnte auch die Hemmschwelle für diese Technik sinken.

Doping wird es auch weiterhin geben. Neue Methoden und neue chemische Substanzen machen es den Dopingfahndern immer schwerer Dopingsünder zu entlarven. Muskulöse Ratten und extrem ausdauernde „Marathon-Mäuse“ sind seit einigen Jahren keine Fiktion mehr, sondern im Bereich des Möglichen. Die Zauberformel heißt

Genmanipulation (Sweeney 2004). Unter Gendoping versteht man den nicht therapeutischen Nutzen von Genen, genetischen Elementen und/oder Zellen, die die Möglichkeit besitzen die Leistung von Athleten zu verbessern (Unal und Unal 2004). Gendoping könnte von Sportlern möglicherweise zur Bildung von mehr Muskelmasse, schnelleren Muskelfasern oder zur körpereigenen Synthese von Hormonen missbraucht werden. Beim Gendoping bestehen verschiedene Möglichkeiten: So kann ein Gen direkt in die Muskulatur injiziert werden und dort durch Aufnahme der DNA in einen Teil der Zellen das Muskelwachstum anregen. Es kann dem Körper aber auch eine bestimmte Zelle entnommen werden, mit einem ausgewählten Gen versehen werden und dem Körper wieder zugefügt werden (Andersen et al. 2001; Schulz et al. 1998).

Eine weitere Methode ist Viren als sog. Genvektoren zu benutzen. Hierbei wird die Virus DNA extrahiert und durch das gewünschte Gen ersetzt. Anschließend gelangt das Virus über die Blutbahn zu seinem Bestimmungsort, wo es z.B. die körpereigene Produktion von Wachstumshormonen, EPO oder Testosteron anregen oder ein Gen ausschalten kann wie z.B. das Myostatin-Gen, welches das Muskelwachstum hemmt (Andersen et al. 2001; Schulz et al. 1998).

Ein Ausschalten dieses Gens oder spezielle Antikörper oder kleine RNA-Moleküle, die die Wirkung dieses Gens hemmen, können dann ein vermehrtes Wachstum der Skelettmuskulatur hervorrufen (Bogdanovich et al. 2002, Matsakas und Diel 2005; Sweeney 2004) (Abbildung 4.1 und 4.2). Dass dies auch beim Menschen möglich sein könnte belegt ein Fallbericht (Schuelke et al. 2004) Dort wurde ein Junge vorgestellt, der mit extrem entwickelter Arm- und Beinmuskulatur geboren worden war und inzwischen im Alter von viereinhalb Jahren das Doppelte der altersüblichen Muskelmasse besitzt. Es wurde herausgefunden, dass bei dem Jungen sowohl die väterliche als auch die mütterliche Kopie des Myostatin-Gens eine Mutation aufweisen, wodurch seine Zellen praktisch kein muskelinhibierendes Myostatin produzieren.



Abbildung 4.1. Weiß-blauer Belgischer Bulle. Eine Mutation führt bei diesem Stamm zu einer ineffektiven Form des Myostatin, welches die Muskeln enorm wachsen lässt und zugleich die Fetteinlagerung beeinträchtigt (Sweeney 2004).

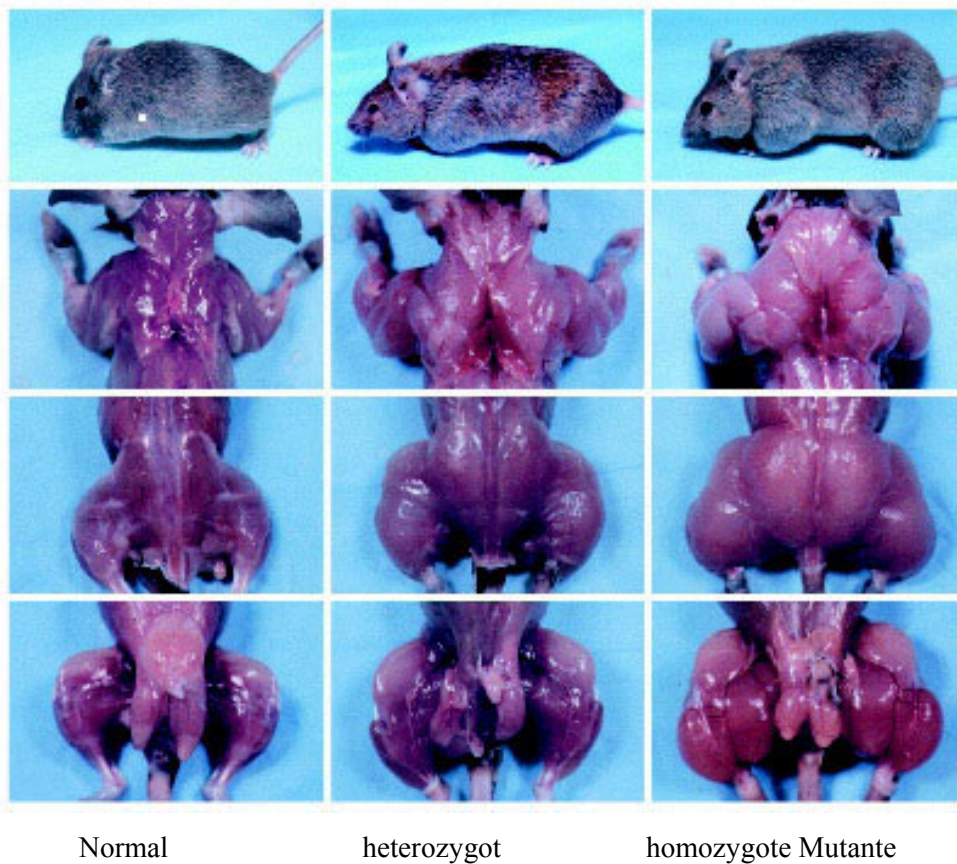


Abbildung 4.2. Sequenzen einer Ratte nach Ausschaltung des Myostatin-Gens mit enormer Muskelhypertrophie in der homozygoten Mutante.

Weitere potentielle Dopingmethoden wären z.B. die Gentherapie, die für Anämie (Gen für Erythropoetin), muskuläre Dystrophie (Gen für den insulinähnlichen Wachstumsfaktor-1) oder periphere Gefäßkrankheiten (Gen für den vaskulären endothelialen Wachstumsfaktor) entwickelt wurden (Azzazy et al. 2005; Baumgartner et al. 1998; Schulz et al. 1998; Unal und Unal 2004).

Durch Gendoping müssen dem Körper keine leistungsfördernden Medikamente mehr von außen zugefügt werden, sondern werden endogen produziert. Die Nachweismethoden des Gendopings stehen zwar noch am Anfang, Dopingfahnder könnten sich allerdings die Tatsache zu Nutze machen, dass Doping-Gene künstlich verabreicht werden. Hierzu verwenden Gentechniker oft Viren als Vektoren. Die Dopingfahnder würden somit nicht nach dem Doping-Gen selbst suchen, sondern nach Bruchstücken von Viren, die als mögliche Gentransporter in Frage kommen (Schulz et al. 1998; Sweeney 2004).

Letztendlich ist es gerade bei Sportlern, die AAS einnehmen, schwierig, wenn nicht unmöglich, aufgrund der Vielzahl der verwendeten AAS Aussagen bezüglich des gesundheitlichen Risikos zu treffen, welche einzelne Substanz in welcher Dosierung für die Entwicklung einer Organschädigung verantwortlich ist. Höchstwahrscheinlich interagieren AAS untereinander und potenzieren sich dadurch in ihrem Gefährdungspotential. Dass der Missbrauch von AAS zu weit reichenden Organschädigungen führt und das ein deutliches Risiko für einen Umstieg auf den Konsum anderer illegaler Drogen besteht, konnte durch vorliegende Studie aufgezeigt werden.

5 Zusammenfassung

Der Konsum von anabolen androgenen Steroiden („Anabolika“, „Doping“) ist insbesondere im Spitzensport weltweit verbreitet. Hierbei spielen die Anforderungen nach immer spektakuläreren Rekorden sowie lukrative Werbeverträge mit Sponsoren eine wichtige Rolle. Aber nicht nur im Hochleistungssport sondern auch im Breitensport nimmt der Anabolikamissbrauch stetig zu. Dabei steigt auch die Zahl der Jugendlichen immer mehr an, wobei vor allem gutes und gesundes Aussehen bei den Gründen für den Missbrauch an erster Stelle steht. Über die möglichen schwerwiegenden gesundheitlichen Auswirkungen von Anabolika sind die Konsumenten allerdings nur unzureichend informiert und es gibt nur wenige systematische Untersuchungen.

Die vorliegende Studie hatte das Ziel der systematischen Untersuchung der Auswirkungen von Anabolika auf den menschlichen Körper anhand von Anabolikatodesfällen aus dem Institut für Rechtsmedizin der Universität München. Dabei wurden neben der Auswertung der Obduktionsbefunde und den chemisch-toxikologischen Analysen auch mikroskopische Untersuchungen miteinbezogen, um mögliche Veränderungen auf zellulärer Ebene aufzuzeigen und Aufschluss über mögliche pathogenetische Vorgänge zu erhalten.

Insgesamt wurden 10 Personen mit gesicherter Anabolikaanamnese untersucht. Das Alter der 10 Männer lag bei 28-45 Jahren (Mittelwert 33,7 Jahre). Die obduzierten Personen waren im Mittelmaß 182 cm lang (175-203 cm) und hatten ein mittleres Körpergewicht von 99 kg (78-113 kg).

Bei allen obduzierten Personen fand sich eine Herzhypertrophie mit einem Durchschnittsgewicht von 517g (423g-669g). Ferner konnten frische (n=5) und alte (n=4) Myokardinfarkte, chronisch-ischämische Myokardveränderungen (n=10) sowie eine Myokarditis (n=1) nachgewiesen werden. Die Koronararterien wiesen neben einer Arteriosklerose unterschiedlichen Schweregrades (n=9) in 2 Fällen thrombotische Verschlüsse auf. Im Bereich der A. carotis und der Aorta fanden sich gleichfalls arteriosklerotische Veränderungen.

In 9 von 10 Fällen lag eine Hepatomegalie vor. Daneben wurden Adenome (n=2), eine fokale noduläre Hyperplasie und Hämangiome (n=1) diagnostiziert.

Bei der Befundung der Hoden zeigte sich eine beidseitige Atrophie in 5 Fällen.

Das Auftreten eines M. Fahr in einem der untersuchten Gehirne ist bislang im Zusammenhang mit Anabolikamissbrauch noch nicht beschrieben worden.

Im Bereich der anderen untersuchten Organe fanden sich keine spezifischen Befunde.

Ein weiteres wichtiges Ergebnis war die Feststellung, dass Personen, die Anabolika verwenden, dazu neigen auch weitere Substanzen zu konsumieren (Opiate, Cannabinoide, Benzodiazepine) bzw. nach Beendigung eines Anabolikamissbrauchs auf andere Substanzen umsteigen. Diese Beobachtung lässt den Schluss zu, dass Anabolika gerade bei Jugendlichen als Einstiegsdroge anzusehen sind und sich dadurch das Risiko für weiteren Drogenkonsum deutlich erhöht.

Zusammengefaßt konnte in der vorliegenden Studie gezeigt werden, dass Anabolika zu weitreichenden Organschädigungen insbesondere des kardiovaskulären, hepatischen und reproduktiven Systems führen. Daneben besteht ein erhöhtes Risiko für den Missbrauch weiterer Substanzen, auch illegaler Drogen. Neue Methoden wie z.B. die Gentherapie werden in Zukunft möglicherweise in eine neue Ära des Dopings vordringen und den Dopingnachweis erheblich erschweren.

6 Literaturverzeichnis

- Ajayi AA, Mathur R, Halushka PV. Testosterone increases human platelet thromboxane A2 receptor density and aggregation responses. *Circulation* 91:2742-7, 1995.
- Akhter J, Hyder S, Ahmed M. Cerebrovascular accident associated with anabolic steroid use in a young man. *Neurology* 44:2405-6, 1994.
- Alaraj AM, Chamoun RB, Dahdaleh NS, Haddad GF, Comair YG. Spontaneous subdural haematoma in anabolic steroids dependent weight lifters: reports of two cases and review of literature. *Acta Neurochir (Wien)* 147:85-7, 2005.
- Al-Ismaïl K, Torreggiani WC, Munk PL, Nicolaou S. Gluteal mass in a bodybuilder: radiological depiction of a complication of anabolic steroid use. *Eur Radiol* 12:1366-9, 2002.
- Alen M. Androgenic steroid effects on liver and red cells. *Br J Sports Med* 19:15-20, 1985.
- Alen M, Hakkinen K. Physical health and fitness of an elite bodybuilder during 1 year of self-administration of testosterone and anabolic steroids: a case study. *Int J Sports Med* 6:24-9, 1985.
- Alen M, Hakkinen K. Androgenic steroid effects on serum hormones and on maximal force development in strength athletes. *J Sports Med Phys Fitness* 27:38-46, 1987.
- Alvaro D, Piat C, Francia C, Franchitto A, Furfaro S, Valente C, Capocaccia L, Gaudio E. Ultrastructural features of danazol-induced cholestasis: a case study. *Ultrastruct Pathol* 20:491-5, 1996.
- Andersen JL, Schjerling P, Saltin B. Muskeln, Gene und Leistungssport. *Spektrum der Wissenschaft* 3:70-5, 2001.
- Angelsen A, Falkmer S, Sandvik AK, Waldum HL. Pre- and postnatal testosterone administration induces proliferative epithelial lesions with neuroendocrine differentiation in the dorsal lobe of the rat prostate. *Prostate* 40:65-75, 1999.
- Annitto WJ, Layman WA. Anabolic steroids and acute schizophrenic episode. *J Clin Psychiatry* 41:143-4, 1980.
- Appell HJ, Heller-Umpfenbach B, Feraudi M, Weicker H. Ultrastructural and morphometric investigations on the effects of training and administration of

anabolic steroids on the myocardium of guinea pigs. *Int J Sports Med* 4:268-74, 1983.

- Arvary D, Pope HG Jr. Anabolic-androgenic steroids as a gateway to opioid dependence. *N Engl J Med* 342:1532, 2000.
- Audran M, Varlet-Marie E. Blood boosting today. *Bull Acad Natl Med* 188:945-53, 2004.
- Azzazy HM, Mansour MM, Christenson RH. Doping in the recombinant era: Strategies and counterstrategies. *Clin Biochem* 38:959-65, 2005.
- Bachner F. Der Tagesspiegel: Schnell wie der Tod. 23.09.1998 (<http://www2.tagesspiegel.de/archiv/1998/09/22/ak-sp-9136.html>)
- Badimon JJ, Badimon L, Fuster V. Regression of atherosclerotic lesions by high density lipoprotein plasma fraction in the cholesterol-fed rabbit. *J Clin Invest* 85:1234-41, 1990.
- Bagheri SA, Boyer JL. Peliosis hepatis associated with androgenic anabolic steroid therapy. A severe form of hepatic injury. *Ann Intern Med* 81:610-8, 1974.
- Baldo-Enzi G, Giada F, Zuliani G, Baroni L, Vitale E, Enzi G, Magnanini P, Fellin R. Lipid and apoprotein modifications in body builders during and after self-administration of anabolic steroids. *Metabolism* 39:203-8, 1990.
- Bartley J, Loddenkemper C, Lange J, Mechsner S, Radke C, Neuhaus P, Ebert AD. Hepatocellular adenoma and focal nodular hyperplasia after long-term use of danazol for endometriosis: a case report. *Arch Gynecol Obstet* 269:290-3; 2004.
- Barton Pai A, Chretien C, Lau AH. The effects of nandrolone decanoate on nutritional parameters in hemodialysis patients. *Clin Nephrol* 58:38-46, 2002.
- Bartsch W. Anabolic steroids-action on cellular level. *Wien Med Wschr* 143:363-6, 1993.
- Bauman DH, Richerson JT, Britt AL. A comparison of body and organ weights, physiologic parameters, and pathologic changes in target organs of rats given combinations of exercise, anabolic hormone, and protein supplementation. *Am J Sports Med* 16:397-402, 1988.
- Baumgartner I, Pieczek A, Manor O, Blair R, Kearney M, Walsh K, Isner JM. Constitutive expression of phVEGF165 after intramuscular gene transfer promotes collateral vessel development in patients with critical limb ischemia. *Circulation* 97:1114-23, 1998.

- Behrendt H, Boffin H. Myocardial cell lesions caused by an anabolic hormone. *Cell Tissue Res* 181:423-6, 1977.
- Berger JR, Pall L, Winfield D. Effect of anabolic steroids on HIV-related wasting myopathy. *South Med J* 86:865-6, 1993.
- Berger JR, Pall L, Hall CD, Simpson DM, Berry PS, Dudley R. Oxandrolone in AIDS wasting myopathy. *AIDS* 10:1657-62, 1996.
- Berglund B, Ekblom B. Effect of recombinant human erythropoietin treatment on blood pressure and some haematological parameters in healthy men. *J Intern Med* 229:125-30, 1991.
- Bergstrom J. New aspects of erythropoietin treatment. *J Intern Med*.233:445-62; 1993.
- Bhasin S, Woodhouse L, Casaburi R, Singh AB, Bhasin D, Berman N, Chen X, Yarasheski KE, Magliano L, Dzekov C, Dzekov J, Bross R, Phillips J, Sinha-Hikim I, Shen R, Storer TW. Testosterone dose-response relationships in healthy young men. *Am J Physiol Endocrinol Metab* 281:E1172-81, 2001.
- Birkeland KI, Jorgensen J, Hemmersbach P. Endocrine effects of doping with androgenic anabolic steroids. *Tidsskr Nor Laegeforen* 114:426-8, 1994.
- Boenisch T. *Handbuch Immunchemische Färbemethoden*. 3. Auflage. DakoCytomation GmbH, Hamburg, 2003.
- Bogdanovich S, Krag TO, Barton ER, Morris LD, Whittemore LA, Ahima RS, Khurana TS. Functional improvement of dystrophic muscle by myostatin blockade. *Nature* 420:418-21, 2002.
- Bolding G, Sherr L, Elford J. Use of anabolic steroids and associated health risks among gay men attending London gyms. *Addiction* 97:195-203, 2002.
- Boos C, Wulff P, Kujath P, Bruch H-P. Medikamentenmissbrauch beim Freizeitsportler im Fitneßbereich. *Dt Ärzteblatt* 95:A-953-7, 1998.
- Boyadjiev NP, Georgieva KN, Massaldjieva RI, Gueorguiev SI. Reversible hypogonadism and azoospermia as a result of anabolic-androgenic steroid use in a bodybuilder with personality disorder. A case report. *J Sports Med Phys Fitness* 40:271-4, 2000.
- Brien A, Simon T. The effects of red blood cell infusion on 10-km race time. *JAMA* 257:2761-5, 1987.

- Bronson FH, Matherne CM. Exposure to anabolic-androgenic steroids shortens life span of male mice. *Med Sci Sports Exerc* 29:615-9, 1997.
- Bryden AA, Rothwell PJ, O'Reilly PH. Anabolic steroid abuse and renal-cell carcinoma. *Lancet* 346:1306-7, 1995.
- Büttner A, Sachs H, Mall G, Tutsch-Bauer E, Weis S. Progressive idiopathic bilateral striato-pallido-dentate calcinosis (Fahr's disease) in a person with anabolic steroid abuse. *Legal Med* 3:114-8, 2001.
- Carrasco D, Prieto M, Pallardo L, Moll JL, Cruz JM, Munoz C, Berenguer J. Multiple hepatic adenomas after longterm therapy with testosterone enanthate. Review of the literature. *J Hepatol* 1:573-78, 1985.
- Catlin DH, Hatton CK. Use and abuse of anabolic and other drugs for athletic enhancement. *Adv Intern Med* 36:400-24, 1991.
- Celotti F, Melcangi RC, Martini L. The 5-alpha-reductase in the brain: Molecular aspects and relation to brain function. *Front Neuroendocrinol* 13: 163-215, 1992.
- Chang C, Saltzman A, Yeh S, Young W, Keller E, Lee HJ, Wang C, Mizokami A. Androgen receptor: an overview. *Crit Rev Eukaryot Gene Expr* 5:97-125, 1995.
- Cheever K, House MA. Cardiovascular implications of anabolic steroid abuse. *J Cardiovasc Nurs* 6:19-30, 1992.
- Chen CJ, Yu MW, Liaw YF. Epidemiological characteristics and risk factors of hepatocellular carcinoma. *J Gastroenterol Hepatol* 12:294-308, 1997.
- Chitturi S, Farrell GC. Drug-induced cholestasis. *Semin Gastrointest Dis* 12:113-24, 2001.
- Coghlan A. Race to the death. *New Scientist* 171:2303: 4-6, 2001.
- Cohen JC, Faber WM, Benade A.J, Noakes TD. Altered serum lipoprotein profiles in male and female powerlifters ingesting anabolic steroids. *Phys Sportsmed* 14:131-6, 1986.
- Cohen JC, Hickman R. Insulin resistance and diminished glucose tolerance in powerlifters ingesting anabolic steroids. *J Clin Endocrinol Metab* 64:960-3, 1987.
- Cohen LI, Hartford CG, Rogers GG. Lipoprotein (a) and cholesterol in body builders using anabolic androgenic steroids. *Med Sci Sports Exerc* 28:176-9, 1996.
- Connes P, Perrey S, Varray A, Préfaut C, Caillaud C. Faster oxygen uptake kinetics at the onset of submaximal cycling exercise following 4 weeks

recombinant human erythropoietin (r-HuEPO) treatment. *Pflügers Arch - Eur J Physiol* 447:231-8, 2003.

- Coombes GB, Reiser J, Paradinas FJ, Burn I. An androgen-associated hepatic adenoma in a transsexual. *Br J Surg* 65:869-70, 1978.
- Costarella CE, Stallone JN, Rutecki GW, Whittier FC. Testosterone causes direct relaxation of rat thoracic aorta. *J Pharmacol Exp Ther* 277:34-9, 1996.
- Creagh TM, Rubin A, Evans DJ. Hepatic tumours induced by anabolic steroids in an athlete. *J Clin Pathol* 41:441-3, 1988.
- Creutzberg EC, Schols AM. Anabolic steroids. *Curr Opin Clin Nutr Metab Care* 2:243-53, 1999.
- Daneshmend TK, Bradfield JW. Hepatic angiosarcoma associated with androgenic-anabolic steroids. *Lancet* 2:1249, 1979.
- Demling RH. Oxandrolone, an anabolic steroid, enhances the healing of a cutaneous wound in the rat. *Wound Repair Regen* 8:97-102, 2000.
- Demling RH, Orgill DP. The anticatabolic effect and wound healing effect of testosterone analog oxandrolone after severe burn injury. *J Crit Care* 15:12-7, 2000.
- Der Spiegel. Blond, stark und tot. 17:140-153, 1996.
- Der Spiegel: Ein Hauch von Hollywood. 40:168-69, 1998.
- Der Tagesspiegel. Dopingsperre für Kugelstoßer. 11.09.2001.
- Diamanti-Kandarakis E, Konstantinopoulos PA, Papailiou J, Kandarakis SA, Andreopoulos A, Sykiotis GP. Erythropoietin abuse and erythropoietin gene doping: detection strategies in the genomic era. *Sports Med* 35:831-40, 2005.
- Dickerman RD, Schaller F, Prather I, McConathy WJ. Sudden cardiac death in a 20-year-old bodybuilder using anabolic steroids. *Cardiology* 86:172-3, 1995.
- Dickerman RD, Schaller F, Zachariah NY, McConathy WJ. Left ventricular size and function in elite bodybuilders using anabolic steroids. *Clin J Sport Med* 7:90-3, 1997.
- Doane BD, Fried W, Schwartz F. Response of uremic patients to nandrolone decanoate. *Arch Intern Med* 135:972-5, 1975.
- DuRant RH, Rickert VI, Ashworth CS, Newman C, Slavens G. Use of multiple drugs among adolescents who use anabolic steroids. *N Engl J Med* 329:888-9, 1993.

- Eastell R, Boyle IT, Compston J, Cooper C, Fogelman I, Francis RM, Hosking DJ, Purdie DW, Ralston S, Reeve J, Reid DM, Russell RG, Stevenson JC. Management of male osteoporosis: report of the UK Consensus Group. *QJM* 91:71-92, 1998.
- Ebenbichler CF, Kaser S, Bodner J, Gander R, Lechleitner M, Herold M, Patsch JR. Hyperhomocysteinemia in bodybuilders taking anabolic steroids *Eur J Intern Med* 12:43-7, 2001.
- Eichner E. Better dead than second. *J Lab Clin Med* 120:359–60, 1992.
- Ekblom BT. Blood boosting and sport. *Baillieres Best Pract Res Clin Endocrinol Metab* 14:89-98, 2000.
- Elkin SL, Brady S, Williams IP. Bodybuilders find it easy to obtain insulin to help them in training. *BMJ* 314:1280, 1997.
- Emms H, Lewis GP. The influence of sex hormones on an experimental model of thrombosis in the rat. *Br J Pharmacol* 81:71, 1984.
- Erdstein J, Wisebord S, Mishkin SY, Mishkin S. The effect of several sex steroid hormones on the growth rate of three Morris hepatoma tumor lines. *Hepatology* 9:621-4, 1989.
- Evans NA. Gym and tonic: a profile of 100 male steroid users. *Br J Sports Med* 31:54-8, 1997.
- Evans PJ, Lynch RM. Insulin as a drug of abuse in body building. *Br J Sports Med* 37:356-7, 2003.
- Falk H, Thomas LB, Popper H, Ishak KG. Hepatic angiosarcoma associated with anabolic-androgenic steroids. *Lancet* ii:1120-3, 1979.
- Ferenchick GS. Anabolic/androgenic steroid abuse and thrombosis: is there a connection? *Med Hypotheses* 35:27-31, 1991.
- Ferreira IM, Verresschi IT, Nery LE, Goldstein RS, Zamel N, Brooks D, Jardim JR. The influence of 6 months of oral anabolic steroids on body mass and respiratory muscles in undernourished COPD patients. *Chest* 114:19-28, 1998.
- Ferrer M, Encabo A, Marin J, Balfagon G. Chronic treatment with the anabolic steroid, nandrolone, inhibits vasodilator responses in rabbit aorta. *Eur J Pharmacol* 252:233-41, 1994.

- Fineschi V, Baroldi G, Monciotti F, Paglicci Reattelli L, Turillazzi E. Anabolic steroid abuse and cardiac sudden death: a pathologic study. *Arch Pathol Lab Med* 125:253-5, 2001.
- Fleck SJ, Henke C, Wilson W. Cardiac MRI of elite junior Olympic weight lifters. *Int J Sports Med* 10:329-33, 1989.
- Flicker L, Hopper JL, Larkins RG, Lichtenstein M, Buirski G, Wark JD. Nandrolone decanoate and intranasal calcitonin as therapy in established osteoporosis. *Osteoporose* 7:29-35, 1997.
- Frankle M, Cicero G, Payne J. Use of androgenic anabolic steroids by athletes. *JAMA* 252:482, 1984.
- Frankle MA, Eichberg R, Zachariah SB. Anabolic androgenic steroids and a stroke in an athlete: case report. *Arch Phys Med Rehabil* 69:632-3, 1988.
- Friedl KE, Hannan CJ, Jones RE, Plymate SR. High-density lipoprotein cholesterol is not decreased if an aromatizable androgen is administered. *Metabolism* 39:69-74, 1990.
- Fröhlich J, Kullmer T, Urhausen A, Bergmann R, Kindermann W. Lipid profile of body builders with and without self-administration of anabolic steroids. *Eur J Appl Physiol Occup Physiol* 59:98-103, 1989.
- Froehner M, Fischer R, Leike S, Hakenberg OW, Noack B, Wirth MP. Intratesticular leiomyosarcoma in a young man after high dose doping with Oral-Turinabol: a case report. *Cancer* 86:1571-5, 1999.
- Gagnon DR, Zhang TJ, Brand FN, Kannel WB. Hematocrit and the risk of cardiovascular disease - the Framingham study: a 34-year follow-up. *Am Heart J* 127:674-82.1994.
- Gaughan WJ, Liss KA, Dunn SR, Mangold AM, Buhsmer JP, Michael B, Burke JF. A 6-month study of low-dose recombinant human erythropoietin alone and in combination with androgens for the treatment of anemia in chronic hemodialysis patients. *Am J Kidney Dis* 30:495-500, 1997.
- George AJ. The anabolic steroids and peptide hormones. In Mottram DR (ed.) *Drugs in Sport*, 2nd edn. S 173-18, London: E & FN Spon, 1996.
- Godon P, Bonnefoy E, Guerard S, Munet M, Velon S, Brion R, Touboul P. Myocardial infarction and anabolic steroid use. A case report. *Arch Mal Coeur Vaiss* 93:879-83, 2000.

- Gold J, High HA, Li Y, Michelmore H, Bodsworth NJ, Finlayson R, Furner VL, Allen BJ, Oliver CJ. Safety and efficacy of nandrolone decanoate for treatment of wasting in patients with HIV infection. *AIDS* 10:745-52, 1996.
- Goldman B. Liver carcinoma in an athlete taking anabolic steroids. *J Am Osteopath Assoc* 85:56, 1985.
- Gordon BS, Wolf J, Krause T, Shai F. Peliosis hepatis and cholestasis following administration of norethandrolone. *Am J Clin Pathol* 33:156-65, 1960.
- Grace F, Sculthorpe N, Baker J, Davies B. Blood pressure and rate pressure product response in males using high-dose anabolic androgenic steroids (AAS). *J Sci Med Sport* 6:307-12, 2003.
- Graham S, Kennedy M. Recent developments in the toxicology of anabolic steroids. *Drug Saf* 5:458-76, 1990.
- Green DJ, Cable NT, Rankin JM, Fox C, Taylor RR. Anabolic steroids and vascular responses. *Lancet* 342:863, 1993.
- Greenberg S, George WR, Kadowitz PJ, Wilson WR. Androgen-induced enhancement of vascular reactivity. *Can J Physiol Pharmacol* 52:14-22, 1974.
- Grockett BH, Ahmad N, Warren DW. The effects of an anabolic steroid (oxandrolone) on reproductive development in the male rat. *Acta Endocrinol (Copenh)* 126:173-8, 1992.
- Groot MJ, Biolatti B. Histopathological effects of boldenone in cattle. *J Vet Med A Physiol Pathol Clin Med* 51:58-63, 2004.
- Gruber AJ, Pope HG Jr. Psychiatric and medical effects of anabolic-androgenic steroid use in women. *Psychother Psychosom* 69:19-26, 2000.
- Habscheid W, Abele U, Dahm HH. Schwere Cholestase mit Nierenversagen durch Anabolika bei einem Bodybuilder. *Dtsch Med Wochenschr* 124:1029-32, 1999.
- Hall RCW, Hall RCW, Chapman MJ. Psychiatric complications of anabolic steroid abuse. *Psychosomatics* 46:285-90, 2005.
- Hallworth RB. Prevention and treatment of postmenopausal osteoporosis. *Pharm World Sci* 20:198-205, 1998.
- Halvorsen S, Thorsby PM, Haug E. Acute myocardial infarction in a young man who had been using androgenic anabolic steroids. *Tidsskr Nor Laegeforen* 124:170-2, 2004.

- Hamdy RC, Moore SW, Whalen KE, Landy C. Nandrolone decanoate for men with osteoporosis. *Am J Ther* 5:89-95, 1998.
- Hart DW, Wolf SE, Ramzy PI, Chinkes DL, Beauford RB, Ferrando AA, Wolfe RR, Herndon DN. Anabolic effects of oxandrolone after severe burn. *Ann Surg* 233:556-64, 2001.
- Hartgens F, Kuipers H, Wijnen JA, Keizer HA. Body composition, cardiovascular risk factors and liver function in long-term androgenic-anabolic steroids using bodybuilders three months after drug withdrawal. *Int J Sports Med* 17:429-33, 1996.
- Hartgens F, Cheriex EC, Kuipers H. Prospective echocardiographic assessment of androgenic-anabolic steroids effects on cardiac structure and function in strength athletes. *Int J Sports Med* 24:344-51, 2003.
- Hartgens F, Rietjens G, Keizer HA, Kuipers H, Wolffenbuttel BH. Effects of androgenic-anabolic steroids on apolipoproteins and lipoprotein (a). *Br J Sports Med* 38:253-9, 2004.
- Hartung R, Gerth J, Funfstuck R, Grone HJ, Stein G. End-stage renal disease in a bodybuilder: a multifactorial process or simply doping? *Nephrol Dial Transplant* 16:163-5, 2001.
- Hassan K, Roguin N, Kaganov Y, Hasan S, Kristal B. Effect of erythropoietin therapy on red cells filterability and left ventricular mass in predialysis patients. *Ren Fail* 27:177-82, 2005.
- Haupt HA. Anabolic steroids and growth hormone. *Am J Sports Med* 21:468-74, 1993.
- Hausmann R, Hammer S, Betz P. Performance enhancing drugs (doping agents) and sudden death - a case report and review of the literature. *Int J Legal Med* 111:161-4, 1998.
- Haykowsky MJ, Quinney HA, Gillis R, Thompson CR. Left ventricular morphology in junior and master resistance trained athletes. *Med Sci Sports Exerc* 32:349-52, 2000.
- Hiort O, Halterhus P-M, Sinnecker GHG, Kruse K. Androgenresistenzsyndrom-Klinische und molekulare Grundlage. *Dt Ärzteblatt* 96:A686-92, 1999.
- Hsu SM, Raine L, Fanger H. The use of avidin-biotin complex (ABC) in immunoperoxidase technique. *J Histochem Cytochem* 29:577-80, 1982.

- Hurley BF, Seals DR, Hagberg JM, Goldberg AC, Ostrove SM, Holloszy JO, Wiest WG, Goldberg AP. High-density-lipoprotein cholesterol in bodybuilders vs powerlifters. Negative effects of androgen use. *JAMA* 252:507-13, 1984.
- Ignarro L. Biological actions and properties of endothelium-derived nitric oxide formed and released from artery and vein. *Circ Res* 65:1-21, 1989.
- Inigo MA, Arrimadas E, Arroyo D. [43 cycles of anabolic steroid treatment studied in athletes: the uses and secondary effects]. *Rev Clin Esp* 200:133-8, 2000.
- Ishak KG. Hepatic lesions caused by anabolic and contraceptive steroids. *Semin Liver Dis* 1:116-28, 1981.
- Ishak KG, Zimmerman HJ. Hepatotoxic effects of the anabolic/androgenic steroids. *Semin Liver Dis* 7:230-6, 1987.
- Ivy JL. Muscle glycogen synthesis before and after exercise. *Sports Med* 11:6-19, 1991.
- Jansen T, Plewig G. Body-Building Akne. *Derm* 2: 315–17, 1996.
- Johansen KL, Mulligan K, Schambelan M. Anabolic effects of nandrolone decanoate in patients receiving dialysis: a randomized controlled trial. *JAMA* 281:1275-81, 1999.
- Johnson M, Ramey E, Ramwell PW. Androgen mediated sensitivity in platelet aggregation. *Am J Physiol* 232:381-5, 1977.
- Joss EE, Mullis PE, Werder EA, Partsch CJ, Sippell WG. Growth promotion and Turner specific bone age after therapy with growth hormone and in combination with oxandrolon: When should therapy be started in Turner Syndrom. *Horm Res* 47:102-9, 1997.
- Joyner MJ. News brief: altitude training, erythropoietin, and blood doping. *Exerc Sport Sci Rev* 3:97–8, 2002.
- Kanayama G, Cohane GH, Weiss RD, Pope HG. Past anabolic-androgenic steroid use among men admitted for substance abuse treatment: an underrecognized problem? *J Clin Psychiatry* 64:156-60, 2003.
- Karila TA, Karjalainen JE, Mantysaari MJ, Viitasalo MT, Seppala TA. Anabolic androgenic steroids produce dose-dependant increase in left ventricular mass in power athletes, and this effect is potentiated by concomitant use of growth hormone. *Int J Sports Med* 24:337-43, 2003.

- Kennedy MC, Lawrence C. Anabolic steroid abuse and cardiac death. *Med J* 158:346-8, 1993.
- Kiraly CL, Alen M, Korvola J, Horsmanheimo M. The effect of testosterone and anabolic steroids on the skin surface lipids and the population of *Propionibacteria* acnes in young postpubertal men. *Acta Derm Venerol* 68:21-6, 1988.
- Kleiner SM, Calabrese LH, Fiedler KM, Naito HK, Skibinski CI. Dietary influences on cardiovascular disease risk in anabolic steroid-using and nonusing bodybuilders. *J Am Coll Nutr* 8:109-19, 1989.
- Kochakian CD. History, chemistry and pharmacodynamics of anabolic-androgenic steroids. *Wien Med Wschr* 143:359-63, 1993.
- Koenig H, Goldstone A, Lu CY. Testosterone-mediated sexual dimorphism of the rodent heart. Ventricular lysosomes, mitochondria, and cell growth are modulated by androgens. *Circ Res* 50:782-7, 1982.
- Konrad C, Schupfer G, Wietlisbach M, Gerber H. Insulin als ein Anabolikum: Hypoglycämie in der Bodybuilding Welt. *Anästhesiol Intensivmed Notfallmed Schmerzther* 33:461-3, 1998.
- Kopera H. Interactions of anabolic steroids. *Wien Med Wschr* 143:401-2, 1993.
- Korkia P, Stimson GV. Indications of prevalence, practice, and effects of anabolic steroid use in Great Britain. *Int J Sports Med* 18:557-62, 1997.
- Kugiyama K, Kerns SA, Morrisett JD, Roberts R, Henry PD. Impairment of endothelium-dependent arterial relaxation by lysolecithin in modified low-density lipoproteins. *Nature* 344:160-2, 1990.
- Kühböck J, Radaszkiewicz T, Walek H. Peliosis hepatis, eine Komplikation der Anabolikatherapie. *Med Klin* 70:1602-7, 1975.
- Kuipers H, Wijnen JA, Hartgens F, Willems SM. Influence of anabolic steroids on body composition, blood pressure, lipid profile and liver functions in body builders. *Int J Sports Med* 12:413-8, 1991.
- LaBree M. A review of anabolic steroids: uses and effects. *J Sports Med Phys Fitness* 31:618-26, 1991.
- Lajarin F, Zaragoza R, Tovar I, Martinez-Hernandez P. Evolution of serum lipids in two male bodybuilders using anabolic steroids. *Clin Chem* 42:970-2, 1996.
- Lamb DR. Anabolic steroids in athletics: how well do they work and how dangerous are they? *Am J Sports Med* 12:31-8, 1984.

- Laroche GP. Steroid anabolic drugs and arterial complications in an athlete - a case history. *Angiology* 41:964-9, 1990.
- Larkin G. Carcinoma of the prostate. *N Engl J Med* 324:1892-3, 1991.
- Leigh-Smith S. Blood boosting. *Br J Sports Med* 38:99-101, 2004.
- Lenders JW, Demacker PN, Vos JA, Jansen PL, Hoitsma AJ, van 't Laar A, Thien T. Deleterious effects of anabolic steroids on serum lipoproteins, blood pressure, and liver function in amateur body builders. *Int J Sports Med* 9:19-23, 1988.
- Lippi G, Guidi G, Ruzzenente O, Braga V, Adami S. Effects of nandrolone decanoate (Decadurabolin) on serum Lp(a), lipids and lipoproteins in women with postmenopausal osteoporosis. *Scand J Clin Lab Invest* 57:507-11, 1997.
- Littlepage BN, Perry HM. Misusing anabolic drugs: possibilities for future policies. *Addiction* 88:1469-71, 1993.
- Ludwig H, Fritz E, Leitgeb C, Krainer M, Kuhrer I, Sagaster P, Umek H. Erythropoietin treatment for chronic anemia of selected hematological malignancies and solid tumor. *Ann Oncol* 4:161-7, 1993.
- Lukas SE. CNS effects and abuse liability of anabolic-androgenic steroids. *Annu Rev Pharmacol Toxicol* 36:333-57, 1996.
- Luke JL, Farb A, Virmani R, Sample RH. Sudden cardiac death during exercise in a weight lifter using anabolic androgenic steroids: pathological and toxicological findings. *J Forensic Sci* 35:1441-7, 1990.
- Madea B, Grellner W. Langzeitfolgen und Todesfälle bei Anabolikaabusus. *Rechtsmedizin* 6:33-8, 1996.
- Maravelias C, Dona A, Stefanidou M, Spiliopoulou C. Adverse effects of anabolic steroids in athletes: A constant threat. *Toxicol Lett* 158:167-75, 2005.
- Marone JR, Falduto MT, Essig DA, Hickson RC. Effects of glucocorticoids and endurance training on cytochrome oxidase expression in skeletal muscle. *J Appl Physiol* 77:1685-90, 1994.
- Marquardt GH, Fisher CI, Levy P, Dowben RM. Effect of anabolic steroids on liver function tests and creatine excretion. *JAMA* 175:851-3, 1961.
- Martikainen H, Alen M, Rahkila P, Vihko R. Testicular responsiveness to human chorionic gonadotrophin during transient hypogonadotrophic hypogonadism induced by androgenic/anabolic steroids in power athletes. *J Steroid Biochem* 25:109-12, 1984.

- Martorana G, Concetti S, Manferrari F, Creti S. Anabolic steroid abuse and renal cell carcinoma. *J Urol* 162:2089, 1999.
- Matsakas A, Diel P. The growth factor myostatin, a key regulator in skeletal muscle growth and homeostasis. *Int J Sports Med* 26:83-9; 2005.
- Matsumoto AM. Hormonal therapy of male hypogonadism. *Endocrinol Metab Clin North Am* 23:857-75, 1994.
- Mauras N, Haymond MW, Darmaun D, Vieira NE, Abrams SA, Yergey AL. Calcium and protein kinetics in prepubertal boys. Positive effects of testosterone. *J Clin Invest* 93:1014-9, 1994.
- Mayerhausen W, Riebel B. Acne fulminans following use of anabolic steroids. *Z Hautkr* 64:875-6, 879-80, 1989.
- McCarthy K, Tang AT, Dalrymple-Hay MJ, Haw MP. Ventricular thrombosis and systemic embolism in bodybuilders: etiology and management. *Ann Thorac Surg* 70:658-60, 2000.
- McKillop G, Todd IC, Ballantyne D. Increased left ventricular mass in a bodybuilder using anabolic steroids. *Br J Sports Med* 20:151-2, 1986.
- McKillop G, Ballantyne D. Lipoprotein analysis in bodybuilders. *Int J Cardiol* 17:281-8, 1987.
- Medras M, Tworowska U. [Treatment strategies of withdrawal from long-term use of anabolic-androgenic steroids]. *Pol Merkuriusz Lek* 11:535-8, 2001.
- Meilman PW, Crace RK, Presley CA, Lyster R. Beyond performance enhancement: polypharmacy among collegiate users of steroids. *J Am Coll Health* 44:98-104, 1995.
- Melchert RB, Welder AA. Cardiovascular effects of androgenic-anabolic steroids. *Med Sci Sports Exerc* 27:1252-62, 1995.
- Ment J, Ludman PF. Coronary thrombus in a 23 year old anabolic steroid user. *Heart* 88:342, 2002.
- Mewis C, Spyridopoulos I, Kuhlkamp V, Seipel L. Manifestation of severe coronary heart disease after anabolic drug abuse. *Clin Cardiol* 19:153-5, 1996.
- Mooradian AD, Morley JE, Korenman SG. Biological actions of androgens. *Endocr Rev* 8:1-28, 1987.
- Morley JE. Testosterone replacement in older men and women. *J Gend Specif Med* 4:49-53, 2001.

- Mottram DR, George AJ. Anabolic steroids. *Baillière's Best Pract Res Clin Endocrinol Metab* 14:55-69, 2000.
- Müller RW, Hollmann W. Akute Lipoproteinbeeinflussung durch ein anaboles Steroid bei Kraftsportlern. *Dtsch Z Sportmed* 39:35-40, 1988.
- Nadell J, Kosek J. Peliosis hepatis: Twelve cases associated with oral androgen therapy. *Arch Pathol Lab Med* 101: 405-10, 1977.
- Naeim F, Cooper PH, Semion AA. Peliosis hepatis possible etiologic role of anabolic steroids. *Arch. Pathol* 95:284-5, 1973.
- Nagata S, Kurosawa M, Mima K, Nambo Y, Fujii Y, Watanabe G, Taya K. Effects of anabolic steroid (19-nortestosterone) on the secretion of testicular hormones in the stallion. *J Reprod Fertil* 115:373-9, 1999.
- Nakao J, Change WC, Murota SI, Orimo H. Testosterone inhibits prostacyclin production by rat aortic smooth muscle cells in culture. *Atherosclerosis* 39:203-9, 1981.
- Nakao A, Sakagami K, Nakata Y, Komazawa K, Amimoto T, Nakashima K, Isozaki H, Takakura N, Tanaka N. Multiple hepatic adenomas caused by long-term administration of androgenic steroids for aplastic anemia in association with familial adenomatous polyposis. *J Gastroenterol* 35:557-62, 2000.
- Nakatani Y, Udagawa M. Anabolic steroid abuse and mental disorder. *Arukuru Kenkyuto Yakubutsu Ison* 30:333-47, 1995.
- National Toxicology Program. NTP Toxicology and carcinogenesis studies of oxymetholone (CAS NO. 434-07-1) in F344/N rats and toxicology studies of oxymetholone in B6C3F1 mice (gavage studies). *Natl Toxicol Prog Tech Rep Ser* 485:1-233, 1999.
- Navarro JF, Mora-Fernandez C, Rivero A, Macia M, Gallego E, Chahin J, Mendez ML, Garcia J. Androgens for the treatment of anemia in peritoneal dialysis patients. *Adv Perit Dial* 14:232-5, 1998.
- Neild D. Gynaecomastia in bodybuilders. *Br J Clin Pract* 49:172, 1995.
- NIDA Research Report: Anabolic Steroid Abuse. The National Institute on Drug Abuse (NIDA), Bethesda, MD, USA, 2001.
- Nieminen MS, Ramo MP, Viitasalo M, Heikkila P, Karjalainen J, Mantysaari M, Heikkila J. Serious cardiovascular side effects of large doses of anabolic steroids in weight lifters. *Eur Heart J* 17:1576-83, 1996.

- Nieschlag E, von Eckardstein S. Therapie mit Sexualhormonen beim alternden Mann. *Dt Ärzteblatt* 97:A 3175-82, 2000.
- Noble RL. Androgen use by athletes: a possible cancer risk. *Can Med Assoc J* 130:549-50, 1984.
- Österborg A, Boogaerts MA, Cimino R, Essers U, Holowiecki J, Juliusson G, Jäger G, Najman A, Peest D. Recombinant human erythropoietin in transfusion-dependent anemic patients with multiple myeloma and non-Hodgkin's lymphoma - A randomized multicenter study. *Blood* 87:2675-82, 1996.
- Olweus D, Mattsson A, Schalling D, Low H. Testosterone, aggression, physical and personality dimensions in normal adolescent males. *Psychosom Med* 42:253-69, 1980.
- Orlandi F, Jezequel AM. On the pathogenesis of the cholestasis induced by 17-alkylated steroids: ultrastructural and functional changes of the liver cells during the treatment. *Rev Int Hepatol* 16:331-3, 1966.
- O'Sullivan AJ, Kennedy MC, Casey JH, Day RO, Corrigan B, Wodak AD. Anabolic-androgenic steroids: medical assessment of present, past and potential users. *Med J Aust* 173:323-7, 2000.
- Overly WL, Dankoff JA, Wang BK, Singh UD. Androgens and hepatocellular carcinoma in an athlete. *Ann Intern Med* 100:158-9, 1984.
- Pálfi S, Ungureán A, Vécsei L. Basilar artery occlusion associated with anabolic steroid abuse in a 17-year-old bodybuilder. *Eur Neurol* 37:190-1, 1997.
- Paradinas FJ, Bull TB, Westaby D, Murray-Lyon IM. Hyperplasia and prolapse of hepatocytes into hepatic veins during longterm methyltestosterone therapy: possible relationships of these changes to the development of peliosis hepatis and liver tumours. *Histopathology* 1:225-46, 1977.
- Pavlatos AM, Fultz O, Monberg MJ, Vootkur A. Review of oxymetholone: a 17alpha-alkylated anabolic-androgenic steroid. *Clin Ther* 23:789-801, 2001.
- Payne JR, Kotwinski PJ, Montgomery HE. Cardiac effects of anabolic steroids. *Heart* 90:473-5, 2004.
- Peach MJ, Singer HA, Loeb AL. Commentary. Mechanism of endothelium-dependent vascular smooth muscle relaxation. *Biochem Pharmacol* 34:1867-74, 1985.

- Perry PJ, Andersen KH, Yates WR. Illicit anabolic steroid use in athletes. *Am J Sports Med* 18:422-8, 1990.
- Perry PJ, Yates WR, Andersen KH. Psychiatric symptoms associated with anabolic steroids; a controlled, retrospective study. *Ann Clin Psychiatry* 2:11-7, 1990.
- Perry HM, Littlepage BN. Misusing anabolic drugs. *BMJ* 305:1241-2, 1992.
- Phillips MJ, Oda M, Funatsu K. Evidence for microfilament involvement in norethandrolone-induced intrahepatic cholestasis. *Am J Pathol* 93:729-44, 1978.
- Phillips MJ, Poucell S, Oda M. Mechanisms of cholestasis. *Lab Invest* 54:593-608, 1986.
- Pirnay F. Doping in sports. *Rev Med Liège* 56:265-8, 2001.
- Pope HG, Katz DL. Psychiatric und medical effects of anabolic androgenic steroid use: a controlled study of 160 athletes. *Arch Gen Psychiatry* 51:375-82, 1994.
- Pope HG Jr, Kouri EM, Hudson JI. Effects of supraphysiologic doses of testosterone on mood and aggression in normal men: a randomized controlled trial. *Arch Gen Psychiatry* 57:133-40; 155-6, 2000.
- Porst H. Klimakterium virile - Wirklichkeit oder Fiktion. *Bayer Ärzteblatt* 4:159-66, 2000.
- Revai T, Sapi Z, Benedek S, Kovacs A, Kaszas I, Viranyi M, Winkler G. Severe nephrotic syndrome in a young man taking anabolic steroid and creatine long term. *Orv Hetil* 144:2425-7, 2003.
- Roberts JT, Essenhigh DM. Adenocarcinoma of prostate in 40-year-old body-builder. *Lancet* 2:742, 1986.
- Roccella M, Paterno G, Bonanno M, Tusa F, Testa D. New addictions in the third millennium: anabolic steroids as a substance of abuse. *Minerva Pediatr* 57:129-35, 2005.
- Rockhold RW. Cardiovascular toxicity of anabolic steroids. *Annu Rev Pharmacol Toxicol* 33:497-520, 1993.
- Rogol AD, Yesalis CE 3rd. Clinical review 31: Anabolic-androgenic steroids and athletes: what are the issues? *J Clin Endocrinol Metab* 74:465-9, 1992.
- Rost R, Appell H-J, Graf C, Hartmann U, Menke W, Platen P, Predel H-G, Schänzer W, Schnell D, Schüle K, Wilczkowiak IU. *Lehrbuch der Sportmedizin*. Dt. Ärzte Verlag, Köln, S 144, 2001.

- Ryan AJ. Anabolic steroids are fool's gold. *Fed Proc* 40:2682-8, 1981.
- Ryu JC, Kwon OS, Song YS, Yang JS, Park J. The effects of probenecid on the excretion kinetics of stanozolol, an anabolic steroid, in rats. *J Appl Toxicol* 12:385-91, 1992.
- Sachs H. Um ein Haar: Ist die Haaranalyse die Zukunft der Dopingkontrolle? *Einsichten*; S 6-8, 2000.
- Sachtleben TR, Berg KE, Elias BA, Cheatham JP, Felix GL, Hofschire PJ. The effects of anabolic steroids on myocardial structure and cardiovascular fitness. *Med Sci Sports Exerc* 25:1240-5, 1993.
- Sader MA, Griffiths KA, McCredie RJ, Handelsman DJ, Celermajer DS. Androgenic anabolic steroids and arterial structure and function in male bodybuilders. *J Am Coll Cardiol* 37:224-30, 2001.
- Sambrook PN, Eisman JA. Osteoporosis prevention and treatment. *Med J Aust* 172:226-9, 2000.
- Sanchez-Medal L, Gomez-Leal A, Duarte L, Rico M. Anabolic androgenic steroids in the treatment of acquired aplastic anemia. *Blood* 34:283-300, 1969.
- Sawka MN, Joyner MJ, Miles DS, Robertson RJ, Spriet LL, Young AJ. American College of Sports Medicine position stand. The use of blood doping as an ergogenic aid. *Med Sci Sports Exerc* 28:i-viii; 1996.
- Schaffner F, Popper H, Perez V. Changes in bile canaliculi produced by norethandrolone: electron microscopic study of human and rat liver. *J Lab Clin Med* 56:623-8, 1960.
- Schaffner F, Raisfeld IH. Drugs and the liver: a review of metabolism and adverse reactions. *Adv Intern Med* 15:221-51, 1969.
- Schänzer W. Metabolism of anabolic androgenic steroids. *Clin Chem* 42:1001-20, 1996.
- Scheen AJ. Pharma-clinics. [Doping with erythropoietin or the misuse of therapeutic advances]. *Rev Med Liège* 53:499-502, 1998.
- Scheuer A, Gerdes H, Lehmann FG. Anabolika und Lebertumoren. *Dtsch Med Wochenschr* 104:779-83, 1979.
- Schiebler T.H, Zilles K, Schmidt W. *Anatomie*; 7. Auflage, Springer Verlag Berlin, 1997.

- Schols AM, Soeters PB, Moster R, Pluymers RJ, Wouters EF. Physiologic effects of nutritional support and anabolic steroids in patients with chronic obstructive pulmonary disease. A placebo-controlled randomized trial. *Am J Respir Crit Care Med* 152:1268-74, 1995.
- Schuelke M, Wagner KR, Stolz LE, Hübner C, Riebel T, Kömen W, Braun T, Tobin JF, Lee S-J. Myostatin mutation associated with gross muscle hypertrophy in a child. *N Engl J Med* 350:2682-8, 2004.
- Schulz T, Smolnikar K, Diel P, Michna H. Gendoping im Sport: Fakt oder Fiktion. *F.I.T.- Wissenschaftsmagazin der Deutschen Sporthochschule Köln* 1:13-8, 1998.
- Schurmeyer T, Knuth UA, Belkien L, Nieschlag E. Reversible azoospermia induced by the anabolic steroid 19-nortestosterone. *Lancet* 1:417-20, 1984.
- Scott MJ Jr, Scott MJ 3rd. Dermatologists and anabolic-androgenic drug abuse. *Cutis* 44:30-5, 1989.
- Scott MJ 3rd, Scott AM. Effects of anabolic-androgenic steroids on the pilosebaceous unit. *Cutis* 50:113-6, 1992.
- Scott J, Phillips GC. Erythropoietin in sports: a new look at an old problem. *Curr Sports Med Rev* 4:224-6, 2005.
- Shahidi NT. A review of the chemistry, biological action, and clinical applications of anabolic-androgenic steroids. *Clin Ther* 23: 1355-90, 2001.
- Shapiro J, Christiana J, Frishman WH. Testosterone and other anabolic steroids as cardiovascular drugs. *Am J Ther* 6:167-74, 1999.
- Shu SG. Growth response and final height in Turner syndrome after combination therapy of growth hormone and anabolic steroid. *Acta Paediatr Taiwan* 41:322-6, 2000.
- Soe KL, Soe M, Gluud CN. Liver pathology associated with the use of anabolic androgenic steroids. *Liver* 12:73-9, 1992.
- Sonksen PH. Insulin, growth hormone and sport. *J Endocrinol* 170:13-25, 2001.
- Spiga L, Gorrini G, Ferraris L, Odaglia G, Frassetto G. Unilateral gynecomastia induced by the use of anabolic steroids. A clinical case report. *Minerva Med* 83:575-80, 1992.
- Stahnke N, Keller E, Landy H; Serono Study Group. Favorable final height outcome in girls with Ullrich-Turner syndrome treated with low-dose growth

hormone together with oxandrolone despite starting treatment after 10 years of age. *J Pediatr Endocrinol Metab* 15:129-38, 2002.

- Stang-Voss C, Appell HJ. Structural alterations of liver parenchyma induced by anabolic steroids. *Int J Sports Med* 2:101-5, 1981.
- Steinberg D, Witztum JL. Lipoproteins and atherogenesis. Current concepts. *JAMA* 264:3047-52, 1990.
- Stilger VG, Yesalis CE. Anabolic-androgenic steroid use among high school football players. *J Community Health* 24:131-45, 1999.
- Stimac D, Milic S, Dintinjana RD, Kovac D, Ristic S. Androgenic/Anabolic steroid-induced toxic hepatitis. *J Clin Gastroenterol* 35:350-2, 2002.
- Stocker C, Hardmeier B, Looser M, Scharf C, Greminger P. Cholestatic jaundice and pruritus. *Schweiz Rundsch Med Prax* 91:1561-4, 2002.
- Strauss RH, Wright JE, Finerman GAM, Catlin DH. Side effects of anabolic steroids in weight trained men. *Phys Sportsmed* 11:87-96, 1983.
- Strauss RH, Liggett MT, Lanese RR. Anabolic steroid use and perceived effects in ten weight-trained women athletes. *JAMA* 253:2871-3, 1985.
- Strauss RH, Yesalis SD. Anabolic steroids in the athlete. *Annu Rev Med* 42:449-57, 1991.
- Strawford A, Barbieri T, Van Loan M, E Parks, Catlin D, Barton N, Neese R, Christiansen M, King J, Hellerstein MK. Resistance exercise and supraphysiologic androgen therapy in eugonadal men with HIV-related weight loss: A randomized controlled trial. *JAMA* 281:1282-90, 1999.
- Striegel H, Simon P, Frisch S, Roecker K, Dietz K, Dickhuth HH, Ulrich R. Anabolic ergogenic substance users in fitness-sports: A distinct group supported by the health care system. *Drug Alcohol Depend* 81:11-9, 2006.
- Stromeyer FW, Smith DH, Ishak KG. Anabolic steroid therapy and intrahepatic cholangiocarcinoma. *Cancer* 43:440-3, 1979.
- Su TP, Pagliaro M, Schmidt PJ, Pickar D, Wolkowitz O, Rubinow DR. Neuropsychiatric effects of anabolic steroids in male normal volunteers. *JAMA* 269:2760-4, 1993.
- Süddeutsche Zeitung. Kinder greifen zu Anabolika. 30.09.1998.
- Süddeutsche Zeitung. Das letzte Geheimnis des Staatsplans 14.25. 09.11.1998.

- Sullivan ML, Martinez CM, Gallagher EJ. Atrial fibrillation and anabolic steroids. *J Emerg Med* 17:851-7, 1999.
- Sullivan ML, Martinez CM, Gennis P, Gallagher EJ. The cardiac toxicity of anabolic steroids. *Prog Cardiovasc Dis* 41:1-15, 1998.
- Susman EJ, Nottelmann ED, Inoff-Germain G, Dorn LD, Chrousos GP. Hormonal influences on aspects of psychological development during adolescence. *J Adolesc Health Care* 8:492-504, 1987.
- Sweeney H. Gene doping. *Sci Am* 291:62-9, 2004.
- Tagarakis CV, Bloch W, Hartmann G, Hollmann W, Addicks K. Anabolic steroids impair the exercise-induced growth of the cardiac capillary bed. *Int J Sports Med* 21:412-8, 2000.
- Takahashi M, Tatsugi Y, Kohno T. Endocrinological and pathological effects of anabolic-androgenic steroid in male rats. *Endocr J* 51:425-34, 2004.
- Taylor W, Snowball S, Lesna M. The effects of long-term administration of methyltestosterone on the development of liver lesions in BALB/c mice. *J Pathol* 143:211-8, 1984.
- Thevis M, Thomas A, Delahaut P, Bosseloir A, Schänzer W. Qualitative determination of synthetic analogues of insulin in human plasma by immunoaffinity purification and liquid chromatography-tandem mass spectrometry for doping control purposes. *Anal Chem* 77:3579-85, 2005.
- Thiblin I, Lindquist O, Rajs J. Cause and manner of death among users of anabolic androgenic steroids. *J Forensic Sci* 45:16-23, 2000.
- Thiblin I, Runeson B, Rajs J. Anabolic androgenic steroids and suicide. *Ann Clin Psychiatry* 11:223-31, 1999.
- Thompson PD, Cullinane EM, Sady SP, Chenevert C, Saritelli AL, Sady MA, Herbert PN. Contrasting effects of testosterone and stanozolol on serum lipoprotein levels. *JAMA* 261:1165-8, 1989.
- Tischer KH, Heyny-von Haussen R, Mall G, Doenecke P. Koronarthrombosen und -ektasien nach langjähriger Einnahme von anabolen Steroiden. *Z Kardiol* 92:326-31, 2003.
- Tomoda H. Effect of oxymetholone on left ventricular dimensions in heart failure secondary to idiopathic dilated cardiomyopathy or to mitral or aortic regurgitation. *Am J Cardiol* 83:123-5, 1999.

- Torres-Calleja J, Gonzalez-Unzaga M, DeCelis-Carrillo R, Calzada-Sanchez L, Pedron N. Effect of androgenic anabolic steroids on sperm quality and serum hormone levels in adult male bodybuilders. *Life Sci* 68:1769-74, 2001.
- Trenton AJ, Currier GW. Behavioural manifestations of anabolic steroid use. *CNS Drugs*. 19:571-95, 2005.
- Tucker R. Abuse of anabolic-androgenic steroids by athletes and bodybuilders a review. *Pharm J* 259: 171-9, 1997.
- Turani H, Levi J, Zevin D, Kessler E. Hepatic lesions in patients on anabolic androgenic therapy. *Isr J Med Sci* 19:332-7, 1983.
- Tutsch D, Boss N, Wangerin G, Bertschinger B, Parzhuber S, Striebeck C, Tiroch H. *Lexikon der Medizin*. S. 659, 1995.
- Unal M, Unal DO. Gene doping in sports. *Sports Med* 34:357-62, 2004.
- Urhausen A, Kindermann W. One- and two-dimensional echocardiography in body builders and endurance-trained subjects. *Int J Sports Med* 10:139-44, 1989.
- Urhausen A, Albers T, Kindermann W. Are the cardiac effects of anabolic steroid abuse in strength athletes reversible? *Sport Sci* 16:248-57, 1991.
- Urhausen A, Albers T, Kindermann W. Are the cardiac effects of anabolic steroid abuse in strength athletes reversible? *Heart* 90:496-501, 2004.
- Uzunova AD, Ramey ER, Ramwell PW. Arachidonate-induced thrombosis in mice: effects of gender or testosterone and estradiol administration. *Prostaglandins* 13:995-1002, 1977.
- VanHelder WP, Kofman E, Tremblay MS. Anabolic steroids in Sport. *Can J Sport Sci* 16:248-57, 1991.
- van Wayjen RG. Metabolic effects of anabolic steroids. *Wien Med Wschr* 143:368-75, 1993.
- Velayudham LS, Farrell GC. Drug-induced cholestasis. *Expert Opin Drug Saf* 2:287-304, 2003.
- von Eckardstein S.; Nieschlag E. Therapie mit Sexualhormonen beim alternden Mann. *Dt Ärzteblatt* 97:A 3175-82, 2000.
- von Eckardstein S.; Nieschlag E. Diskussion: Therapie mit Sexualhormonen beim alternden Mann. *Dt Ärzteblatt* 98:C 619-21, 2001.
- Webb OL, Laskarzewski PM, Glueck CJ. Severe depression of high-density lipoprotein cholesterol levels in weight lifters and body builders by self-

administered exogenous testosterone and anabolic-androgenic steroids. *Metabolism* 33:971-5, 1984.

- Webb DK, Hann IM, Chessells JM. Acquired aplastic anaemia: still a serious disease. *Arch Dis Child* 66:858-61, 1991.
- Wemyss-Holden SA, Hamdy FC, Hastie KJ. Steroid abuse in athletes, prostatic enlargement and bladder outflow obstruction - is there a relationship? *Br J Urol* 74:476-8, 1994.
- Wilson J. Goodman and Gilman's the Pharmacological Basis of Therapeutics. 9th ed. New York, 1441-57, 1996.
- Wilson JD. Androgen abuse by athletes. *Endocr Rev* 9:181-99, 1988.
- Wilson DM, McCauley E, Brown DR, Dudley R. Oxandrolone therapy in constitutionally delayed growth and puberty. *Pediatrics* 96:1095-1100, 1995.
- Wilson JD, Gloyna RE. The intranuclear metabolism of testosterone in the accessory organs of reproduction. *Recent Prog Horm Res* 26:309-36; 1970.
- Wilson JD. Androgen abuse by athletes. Endocrine associated weight loss using the anabolic agent oxandrolone. *Chest* 122:421-8, 2002.
- Winearls CG. Recombinant human erythropoietin: 10 years of clinical experience. *Nephrol Dial Transplant* 13 Suppl 2:3-8, 1998.
- Yang YT, McElliott MA. Multiple actions of beta adrenergic agonists on skeletal muscle and adipose tissue. *Biochem J* 261:1-10, 1989.
- Yanoff M, Rawson AJ. Peliosis hepatis. An anatomic study with demonstration of two varieties. *Arch Pathol* 77:159-65, 1964.
- Yeater R, Reed C, Ullrich I, Morise A, Borsch M. Resistance trained athletes using or not using anabolic steroids compared to runners: effects on cardiorespiratory variables, body composition, and plasma lipids. *Br J Sports Med* 30:11-4, 1996.
- Yeh SS, DeGuzman B, Kramer T; M012 Study Group. Reversal of COPD-associated weight loss using the anabolic agent oxandrolone. *Chest* 122:421-8, 2002.
- Yesalis CE, Herrick RT, Buckley WE, Friedl KE, Brannon D, Wright JE. Self-reported use of anabolic-androgenic steroids by elite power lifters. *Phys Sportsmed* 16:90-100, 1988.

- Yesalis C, Wright J, Lombardo J. Anabolic-androgenic steroids: A synthesis of existing data and recommendations for future research. *Clin Sports Med* 1:109-34, 1989.
- Yue P, Chatterjee K, Beale C, Poole-Wilson PA, Collins P. Testosterone relaxes rabbit coronary arteries and aorta. *Circulation* 91:1154-60, 1995.
- Zafrani ES, Cazier A, Baudelot AM, Feldmann G. Ultrastructural lesions of the liver in human peliosis. A report of 12 cases. *Am J Pathol* 114:349-59, 1984.
- Zaim S, Walter PF. Diagnosis and treatment of ventricular tachycardia. *Heart Dis Stroke* 1:141-7, 1992.
- Zaugg M, Jamali NZ, Lucchinetti E, Xu W, Alam M, Shafiq SA, Siddiqui MA. Anabolic-androgenic steroids induce apoptotic cell death in adult rat ventricular myocytes. *J Cell Physiol* 187:90-5, 2001.
- Zmuda JM, Thompson PD, Dickenson R, Bausserman LL. Testosterone decreases lipoprotein(a) in men. *Am J Cardiol* 77:1245-8, 1996.
- Zuliani U, Bernardini B, Catapano A, Campana M, Cerioli G, Spattini M. Effects of anabolic steroids, testosterone, and HGH on blood lipids and echocardiographic parameters in body builders. *Int J Sports Med* 10:62-6, 1989. *Rev* 9:181-99, 1988.

7 Anhang

Tabelle 7.1 "Medikamentenplan" Andreas Münzer (Der Spiegel, 1996).

Wochen vor dem Wettkampf	Art und Menge der verwendeten Medikamente (tägliche Einnahme)
10.-6. Woche	<ul style="list-style-type: none"> • 2 Injektionen Testovirondepot à 250 mg • 1 Injektion Parabolan • 30 Tabletten Halotestin • bis zu 30 Tabletten Metandienon • 16 IE STH • 20 IE Insulin • bei Bedarf Schilddrüsenhormone
5.-3. Woche	<ul style="list-style-type: none"> • 3 Injektionen Masteron • 2 Injektionen Parabolan • 30 Tabletten Halotestin • Tabletten Halotestin • 24 IE STH • Insulin und Schilddrüsenhormone nach Bedarf
2. Woche- Wettkampf	<ul style="list-style-type: none"> • 2 Injektionen Masteron • 40 Tabletten Halotestin • 80 Tabletten Halotestin • 24 IE STH • Insulin und Schilddrüsenhormone nach Bedarf • IGF • Wenige Tage vor dem Wettkampf Aldactone und Lasix
Zusätzlich bei Bedarf in der gesamten Wettkampfvorbereitung	<ul style="list-style-type: none"> • Ephedrin • AN1 • Captagon • Aspirin • Valium • Clenbuterol

Tabelle 7.2: Häufig verwendete anabol androgene Steroide (Catlin und Hatton 1991).

Art des AAS	Häufigkeit in Sportlern (n=661)
Nandrolon	224
Testosteron	166
Stanozolol	77
Methandrostenolon	37
Methyltestosteron	25
Methenolon	22
Dehydrochlormethyltestosteron	13
Boldenon	11
Oxymetholon	11
Oxandrolon	10

Tabelle 7.3: 18 wöchige Kur zur Trainings- und Wettkampfvorbereitung (Der Spiegel 1996).

Woche	Dianabol 5mg Tab.	Deca- Durabolin 100mg/ml	hCG 5000 IE	Novaldex/ Proviron 10/25mg Tab.	Primabolan -Depot 100mg/ml	Winstrol- Depot 50mg/ml
1	15mg/T	200mg/W	-----	-----	-----	-----
2	20mg/T	200mg/W	-----	-----	-----	-----
3	25mg/T	200mg/W	-----	-----	-----	-----
4	30mg/T	300mg/W	-----	-----	-----	-----
5	30mg/T	400mg/W	-----	10/25mg/T	-----	-----
6	25mg/T	300mg/W	-----	10/25mg/T	-----	-----
7	20mg/T	200mg/W	-----	10/25mg/T	-----	-----
8	15mg/T	100mg/W	7000 IE/W	10/25mg/T	-----	-----
9	-----	-----	7000 IE/W	10/25mg/T	-----	-----
10	-----	-----	7000 IE/W	10/25mg/T	-----	-----
11	-----	-----	-----	-----	200mg/W	100mg/W
12	-----	-----	-----	-----	200mg/W	150mg/W
13	-----	-----	-----	-----	300mg/W	150mg/W
14	-----	-----	-----	-----	300mg/W	150mg/W
15	-----	-----	-----	-----	200mg/W	100mg/W
16	-----	-----	-----	-----	100mg/W	50mg/W
17	-----	-----	7000IE/W	-----	-----	-----
18	-----	-----	7000 IE/W	-----	-----	-----

Quelle: Sachs. 2000 (T=Tag; W=Woche)

Tabelle 7.4: Dopingplan zur Wettkampfvorbereitung.

Steroid/Woche	12	11	10	9	8	7	6	5	4	3	2	1
Testoviron 250	4W	4W	3W	2W	1W		---	---	---	---	---	---
Thais (Anabol)	12T	15T	20T	20T	30T		30T	30T	20T	20T	10T	10T
Winstrol	---	---	20T	20T	20T		20T	30T	30T	30T	40T	40T
Winstrol-Inj.	---	---	---	3W	3W		3W	4W	4W	5W	5W	6W
Testo.-Propionat	---	---	6W	6W	6W		6W	6W	6W	6W	---	---
Ephedrin	2T	2T	2T	2T	2T		2T	2T	2T	4T	8T	10T
Clenbuterol	6T	6T	6T	6T	6T		6T	6T	6T	12T	12T	12T
Aminosäuren	12T	12T	12T	12T	12T		12T	12T	20T	30T	30T	30T
Vitamine	6T	6T	6T	6T	6T		6T	6T	6T	6T	6T	6T

In der linken Spalte steht das jeweilige Präparat und in der oberen Leiste die Anzahl der Wochen bis zum Wettkampftag (über die 7. Woche sind in den Unterlagen keine Angaben eingetragen). W = Wochendosis; T = Tagesdosis. (Der Spiegel. 1996).

Tabelle 7.5: Nebenwirkungen anaboler Steroide (Maravelias et al. 2005; LaBree 1991).

Kardiovaskulär	Leber
Lipidstoffwechselstörungen	Cholestase
Hypertonie	Peliosis hepatis
Frühzeitiger Herzinfarkt	Lebertumore
Hypertrophie	Gallensteine
Thrombosen	
Gastrointestinale Symptome	Psychische Störungen
Mundgeruch	Stimmungsschwankungen
Übelkeit/ Erbrechen	Aggressivität
Diarrhö	Depression
Hämatemesis	Schlaflosigkeit
Haut	Abhängigkeit, Entzugserscheinungen
Urtikaria	Psychosen
Akne	
Temporäre Alopezie	Nieren
Hirsutismus	Pollakisurie
Reproduktives System	Kreatininanstieg
Priapismus	Nierensteine
Hodenatrophie	Sonstige Nebenwirkungen
Oligospermie/Azoospermie	Knochenschmerzen
Prostatahypertrophie	Ödeme
Sterilität/Impotenz	Fieber, Schüttelfrost
Unregelmäßige Menstruation	Hyperkalzämie
Klitorishypertrophie	Vermindertes Körperwachstum
Gynäkomastie	Anaphylaktischer Schock

Tabelle 7.6: Immunhistochemische Färbungen.

- *Entparaffinierung* der Schnitte in Xylol für 2x10 Min.
- *Rehydratation* in absteigender Ethanolreihe 2x100%ig, 2x90%ig, 2x80%ig, 2x70%ig für jeweils 1 Min.
- *Hintergrundreduktion* durch Gewebebehandlung mit Ethanol/H₂O₂ Lösung 3%ig für 10 Min. zur Unterdrückung der endogenen Peroxidaseaktivität.
- Spülen in Aqua destillata.
- Waschen in Phosphate buffered saline (PBS)-Puffer für 10 Min.
- *Blockierung unspezifischer Bindungen* durch 10%iges nicht-immun Serum [Histostain[®]-Plus Kit/Gebrauchsfertiges Reagens A] für 8 Min. in der Feuchtkammer.
- Abkippen des Reagens A.
- Inkubation mit dem *Primärantikörper* Anti-LCA (Verdünnung 1:100 in Dako[®] Antibody Diluent) bzw. Anti-Fibronectin (Verdünnung 1:200 in Dako[®] Antibody Diluent) für 1 Stunde in der Feuchtkammer.
- Waschen mit PBS-Puffer für 2x2 Min.
- Inkubation mit dem *biotinilierten Sekundärantikörper* [Histostain[®]-Plus Kit/Gebrauchsfertiges Reagens B] für 10-15 Min. in der Feuchtkammer.
- Waschen in PBS-Puffer für 2x2 Min.
- Inkubation mit dem *Streptavidin-Peroxidase-Konjugat* [Histostain[®]-Plus Kit/Gebrauchsfertiges Reagens C] für 10-15 Min. in der Feuchtkammer.
- Waschen in PBS-Puffer für 2x2 Min.
- Inkubation mit der *DAB-Lösung* (3,3'-Diaminobenzidine Tetrahydrochlorid Substrate Kit) für 5 Min. bei offener Feuchtkammer.
- Waschen für 10 Min. in Aqua destillata.
- *Gegenfärbung* mit Mayer's Hämalaun für 3 Min.
- Bläuen unter fließendem Leitungswasser für 10 Min.
- *Dehydratation* in aufsteigender Ethanolreihe 2x70%ig, 2x80%ig, 2x90%ig, 2x100%ig für jeweils 1 Min.
- Einlegen in Xylol 2x je 5 Min.
- Einschliessen der Gewebeschnitte in Eukitt.

7.7 Chemikalien

Anti-Human Leucocyte Common Antigen Antikörper

Clones: 2B11 + PD7/26

Bezugsquelle: DAKO GmbH, Hamburg, Code Nr. M 0701.

Anti-Human Fibronectin Antikörper

Bezugsquelle: DAKO GmbH, Hamburg, Code Nr. A 0245.

DAB-(3,3'-Diaminobenzidine Tetrahydrochloride) Substrate Kit

Inhalt: Tropfflasche A: Pufferkonzentrat, Tropfflasche B: DAB-Lösung, Tropfflasche C: konzentriertes H₂O₂.

Aktivierung der DAB-Lösung:

1 Tropfen Reagens A in 1ml Aqua destillata geben und mischen. Jeweils 1 Tropfen Reagens B und Reagens C in die 1ml verdünnte Pufferkonzentratlösung geben.

Bezugsquelle: Zytomed GmbH, Berlin. Kat. Nr. 00-2014.

Dako[®] Antibody Diluent, hintergrundreduzierend, gebrauchsfertig

Bezugsquelle: DakoCytomation GmbH, Hamburg. Code No. S3022.

Histostain[®]-Plus (Peroxidase) Kit

Bezugsquelle: Zytomed GmbH, Berlin. Kat. Nr. 85-9043.

PBS-Puffer

pH 7.4-7.5

Herstellung:

16.1 g Na₂HPO₄·2H₂O

2.2 g NaH₂PO₄·H₂O

40.0 g NaCl

in 5 Liter Aqua destillata lösen.

8. Danksagung

Mein Dank gilt:

Herrn Prof. Dr. med. Wolfgang Eisenmenger für die Möglichkeit der Durchführung der Arbeit am Institut für Rechtsmedizin der Ludwig-Maximilians-Universität München.

Herrn Priv.-Doz. Dr. med. Andreas Büttner, Institut für Rechtsmedizin München, für die Überlassung des Themas, seine Anregungen, die kritische Korrektur der Arbeit und die ständige Motivation und Diskussion, sowie die sehr gute, engagierte und kompetente Betreuung. Darüber hinaus danke ich ihm für die Hilfe bei der histologischen Untersuchung und Bereitstellung des Bildmaterials.

Herrn Prof. Dr. Thomas Gilg, Institut für Rechtsmedizin München, für die Durchsicht des Manuskripts.

Herrn Dr. Hans Sachs und Herrn Dr. Detlef Thieme (vormals Institut für Dopinganalytik und Sportbiochemie 01731 Kreischa), Institut für Rechtsmedizin München, für die kritische Durchsicht des Manuskripts und die anregenden Diskussionen insbesondere über die chemisch-toxikologischen Aspekte des Themas.

Frau Dr. Inga Sinicina, Institut für Rechtsmedizin München, für die Mithilfe bei der Beurteilung der Herzpräparate.

Herrn Prof. Dr. Christian J. Strasburger, Bereich Klinische Endokrinologie, Med. Klinik IV, Charité Campus Mitte, Berlin, für die Informationen zu Insulin.

Nicht zuletzt danke ich Frau Susanne Ring und Frau Miriam Finelli, Technische Assistentinnen am Institut für Rechtsmedizin München, für die Mithilfe bei der Anfertigung der histologischen und immunhistochemischen Präparate.

Die vorliegende Arbeit wurde finanziell unterstützt vom Bundesinstitut für Sportwissenschaft (Aktenzeichen VF 0407/03/01/2001).

9 Lebenslauf

Name: Luitpold Kistler
 Geburtsdatum: 04.12.1974
 Geburtsort: Landshut
 Staatsangehörigkeit: deutsch
 Familienstand: ledig
 Religion: röm. kath.
 Eltern: Dr. Manfred Kistler (Allgemeinarzt)
 Elisabeth Kistler geb. Velten

Schulbildung:

1981 – 1985 Volksschule Mainburg
 1985 – 1993 Gymnasium Mainburg
 1993 – 1995 Gymnasium Nymphenburg
 Erwerb der Allgemeinen Hochschulreife

Zivildienst:

1995 – 1996 Pflegedienst auf einer internen Station im Krankenhaus der Barmherzigen Brüder am Romanplatz in München

Studium:

1996 Beginn des Studiums der Humanmedizin LMU München
 WS 1996/7 – SS 1998 Vorklinik (1. – 4. Semester)
 März 1999 Ärztliche Vorprüfung
 März 2000 Erster Abschnitt der Ärztlichen Prüfung
 März 2002 Zweiter Abschnitt der Ärztlichen Prüfung
 Praktisches Jahr (PJ):
 1. Tertial: Chirurgie im KH Dritter Orden
 2. Tertial: Innere Medizin im KKH Starnberg
 3. Tertial: Dermatologie, KH München-Schwabing
 Oktober 2003 Ärztliche Prüfung
 Dez. 2003 - Juni 2004 AiP im Klinikum Starnberg
 Ab Juli 2004 - April 2005 Assistenzarzt in der internistisch/kardiologischen Abteilung des Klinikum Sonnenhofs in Bern
 Ab Mai 2005 Assistenzarzt in der internistischen Abteilung des Krankenhaus Neuwittelsbach

Zusatzausbildungen:

März 1998	Bestandene Ausbildung zum Sanitätshelfer bei dem Johannitern Kreisverband München
März 2001	Bestandener theoretischer Teil der Zusatzbezeichnung „Sportmedizin“ an der LMU München
seit April 2001	Sportmedizinischer Referent und Betreuer für den Tennislehrer Berufsverband e.V.
Okt. 2001 – Juli 2002	Freier Journalist und Analyst bei der internationalen Wertpapierhandels- und Investmentbank Hornblower Fischer AG, Frankfurt
seit Okt. 2002	Ausbildung zum Akupunkteur (Diplom A) bei der dt. Ärztesellschaft für Akupunktur (DÄGfA)
22.- 25.4.2004	Sonographiekurs, Klinikum Neuperlach
07.- 09.05. 2004	Strahlenschutzkurs als Bestandteil der Fachkunde
28.05.- 04.06.2005	Fortbildung zum Erwerb der Fachkunde im Rettungsdienst